FRENTE DIAGNÓSTICA E TERAPÊUTICA NA NEUROLOGIA 3

Benedito Rodrigues da Silva Neto
(Organizador)

Atena Editora
Ano 2021

FRENTE DIAGNÓSTICA E TERAPÊUTICA NA NEUROLOGIA 3

Benedito Rodrigues da Silva Neto
(Organizador)

Atena
Editora
Ano 2021

Editora Chefe
Profª Drª Antonella Carvalho de Oliveira
Assistentes Editoriais
Natalia Oliveira
Bruno Oliveira
Flávia Roberta Barão
Bibliotecária
Janaina Ramos
Projeto Gráfico e Diagramação
Natália Sandrini de Azevedo
Camila Alves de Cremo
Luiza Alves Batista
Maria Alice Pinheiro
Imagens da Capa
Shutterstock
Edição de Arte
Luiza Alves Batista
Revisão
Os Autores

2021 *by Atena Editora*
Copyright © Atena Editora
Copyright do Texto © 2021 Os autores
Copyright da Edição © 2021 Atena Editora
Direitos para esta edição cedidos à Atena Editora pelos autores.

Todo o conteúdo deste livro está licenciado sob uma Licença de Atribuição *Creative Commons*. Atribuição-Não-Comercial-NãoDerivativos 4.0 Internacional (CC BY-NC-ND 4.0).

O conteúdo dos artigos e seus dados em sua forma, correção e confiabilidade são de responsabilidade exclusiva dos autores, inclusive não representam necessariamente a posição oficial da Atena Editora. Permitido o *download* da obra e o compartilhamento desde que sejam atribuídos créditos aos autores, mas sem a possibilidade de alterá-la de nenhuma forma ou utilizá-la para fins comerciais.

Todos os manuscritos foram previamente submetidos à avaliação cega pelos pares, membros do Conselho Editorial desta Editora, tendo sido aprovados para a publicação com base em critérios de neutralidade e imparcialidade acadêmica.

A Atena Editora é comprometida em garantir a integridade editorial em todas as etapas do processo de publicação, evitando plágio, dados ou resultados fraudulentos e impedindo que interesses financeiros comprometam os padrões éticos da publicação. Situações suspeitas de má conduta científica serão investigadas sob o mais alto padrão de rigor acadêmico e ético.

Conselho Editorial
Ciências Humanas e Sociais Aplicadas
Prof. Dr. Alexandre Jose Schumacher – Instituto Federal de Educação, Ciência e Tecnologia do Paraná
Prof. Dr. Américo Junior Nunes da Silva – Universidade do Estado da Bahia
Prof. Dr. Antonio Carlos Frasson – Universidade Tecnológica Federal do Paraná

Atena Editora
Ano 2021

Prof. Dr. Antonio Gasparetto Júnior – Instituto Federal do Sudeste de Minas Gerais
Prof. Dr. Antonio Isidro-Filho – Universidade de Brasília
Prof. Dr. Carlos Antonio de Souza Moraes – Universidade Federal Fluminense
Prof. Dr. Crisóstomo Lima do Nascimento – Universidade Federal Fluminense
Profª Drª Cristina Gaio – Universidade de Lisboa
Prof. Dr. Daniel Richard Sant'Ana – Universidade de Brasília
Prof. Dr. Deyvison de Lima Oliveira – Universidade Federal de Rondônia
Profª Drª Dilma Antunes Silva – Universidade Federal de São Paulo
Prof. Dr. Edvaldo Antunes de Farias – Universidade Estácio de Sá
Prof. Dr. Elson Ferreira Costa – Universidade do Estado do Pará
Prof. Dr. Eloi Martins Senhora – Universidade Federal de Roraima
Prof. Dr. Gustavo Henrique Cepolini Ferreira – Universidade Estadual de Montes Claros
Profª Drª Ivone Goulart Lopes – Istituto Internazionele delle Figlie de Maria Ausiliatrice
Prof. Dr. Jadson Correia de Oliveira – Universidade Católica do Salvador
Prof. Dr. Julio Candido de Meirelles Junior – Universidade Federal Fluminense
Profª Drª Lina Maria Gonçalves – Universidade Federal do Tocantins
Prof. Dr. Luis Ricardo Fernandes da Costa – Universidade Estadual de Montes Claros
Profª Drª Natiéli Piovesan – Instituto Federal do Rio Grande do Norte
Prof. Dr. Marcelo Pereira da Silva – Pontifícia Universidade Católica de Campinas
Profª Drª Maria Luzia da Silva Santana – Universidade Federal de Mato Grosso do Sul
Profª Drª Paola Andressa Scortegagna – Universidade Estadual de Ponta Grossa
Profª Drª Rita de Cássia da Silva Oliveira – Universidade Estadual de Ponta Grossa
Prof. Dr. Rui Maia Diamantino – Universidade Salvador
Prof. Dr. Urandi João Rodrigues Junior – Universidade Federal do Oeste do Pará
Profª Drª Vanessa Bordin Viera – Universidade Federal de Campina Grande
Prof. Dr. William Cleber Domingues Silva – Universidade Federal Rural do Rio de Janeiro
Prof. Dr. Willian Douglas Guilherme – Universidade Federal do Tocantins

Ciências Agrárias e Multidisciplinar
Prof. Dr. Alexandre Igor Azevedo Pereira – Instituto Federal Goiano
Profª Drª Carla Cristina Bauermann Brasil – Universidade Federal de Santa Maria
Prof. Dr. Antonio Pasqualetto – Pontifícia Universidade Católica de Goiás
Prof. Dr. Cleberton Correia Santos – Universidade Federal da Grande Dourados
Profª Drª Daiane Garabeli Trojan – Universidade Norte do Paraná
Profª Drª Diocléa Almeida Seabra Silva – Universidade Federal Rural da Amazônia
Prof. Dr. Écio Souza Diniz – Universidade Federal de Viçosa
Prof. Dr. Fábio Steiner – Universidade Estadual de Mato Grosso do Sul
Prof. Dr. Fágner Cavalcante Patrocínio dos Santos – Universidade Federal do Ceará
Profª Drª Girlene Santos de Souza – Universidade Federal do Recôncavo da Bahia
Prof. Dr. Jael Soares Batista – Universidade Federal Rural do Semi-Árido
Prof. Dr. Júlio César Ribeiro – Universidade Federal Rural do Rio de Janeiro
Profª Drª Lina Raquel Santos Araújo – Universidade Estadual do Ceará
Prof. Dr. Pedro Manuel Villa – Universidade Federal de Viçosa
Profª Drª Raissa Rachel Salustriano da Silva Matos – Universidade Federal do Maranhão
Prof. Dr. Ronilson Freitas de Souza – Universidade do Estado do Pará
Profª Drª Talita de Santos Matos – Universidade Federal Rural do Rio de Janeiro
Prof. Dr. Tiago da Silva Teófilo – Universidade Federal Rural do Semi-Árido

Ciências Biológicas e da Saúde

Atena Editora
Ano 2021

Prof. Dr. Valdemar Antonio Paffaro Junior – Universidade Federal de Alfenas

Ciências Biológicas e da Saúde
Prof. Dr. André Ribeiro da Silva – Universidade de Brasília
Profª Drª Anelise Levay Murari – Universidade Federal de Pelotas
Prof. Dr. Benedito Rodrigues da Silva Neto – Universidade Federal de Goiás
Profª Drª Débora Luana Ribeiro Pessoa – Universidade Federal do Maranhão
Prof. Dr. Douglas Siqueira de Almeida Chaves – Universidade Federal Rural do Rio de Janeiro
Prof. Dr. Edson da Silva – Universidade Federal dos Vales do Jequitinhonha e Mucuri
Profª Drª Elizabeth Cordeiro Fernandes – Faculdade Integrada Medicina
Profª Drª Eleuza Rodrigues Machado – Faculdade Anhanguera de Brasília
Profª Drª Elane Schwinden Prudêncio – Universidade Federal de Santa Catarina
Profª Drª Eysler Gonçalves Maia Brasil – Universidade da Integração Internacional da Lusofonia Afro-Brasileira
Prof. Dr. Ferlando Lima Santos – Universidade Federal do Recôncavo da Bahia
Prof. Dr. Fernando Mendes – Instituto Politécnico de Coimbra – Escola Superior de Saúde de Coimbra
Profª Drª Gabriela Vieira do Amaral – Universidade de Vassouras
Prof. Dr. Gianfábio Pimentel Franco – Universidade Federal de Santa Maria
Prof. Dr. Helio Franklin Rodrigues de Almeida – Universidade Federal de Rondônia
Profª Drª Iara Lúcia Tescarollo – Universidade São Francisco
Prof. Dr. Igor Luiz Vieira de Lima Santos – Universidade Federal de Campina Grande
Prof. Dr. Jefferson Thiago Souza – Universidade Estadual do Ceará
Prof. Dr. Jesus Rodrigues Lemos – Universidade Federal do Piauí
Prof. Dr. Jônatas de França Barros – Universidade Federal do Rio Grande do Norte
Prof. Dr. José Max Barbosa de Oliveira Junior – Universidade Federal do Oeste do Pará
Prof. Dr. Luís Paulo Souza e Souza – Universidade Federal do Amazonas
Profª Drª Magnólia de Araújo Campos – Universidade Federal de Campina Grande
Prof. Dr. Marcus Fernando da Silva Praxedes – Universidade Federal do Recôncavo da Bahia
Profª Drª Maria Tatiane Gonçalves Sá – Universidade do Estado do Pará
Profª Drª Mylena Andréa Oliveira Torres – Universidade Ceuma
Profª Drª Natiéli Piovesan – Instituto Federacl do Rio Grande do Norte
Prof. Dr. Paulo Inada – Universidade Estadual de Maringá
Prof. Dr. Rafael Henrique Silva – Hospital Universitário da Universidade Federal da Grande Dourados
Profª Drª Regiane Luz Carvalho – Centro Universitário das Faculdades Associadas de Ensino
Profª Drª Renata Mendes de Freitas – Universidade Federal de Juiz de Fora
Profª Drª Vanessa Lima Gonçalves – Universidade Estadual de Ponta Grossa
Profª Drª Vanessa Bordin Viera – Universidade Federal de Campina Grande

Ciências Exatas e da Terra e Engenharias
Prof. Dr. Adélio Alcino Sampaio Castro Machado – Universidade do Porto
Prof. Dr. Carlos Eduardo Sanches de Andrade – Universidade Federal de Goiás
Profª Drª Carmen Lúcia Voigt – Universidade Norte do Paraná
Prof. Dr. Cleiseano Emanuel da Silva Paniagua – Instituto Federal de Educação, Ciência e Tecnologia de Goiás
Prof. Dr. Douglas Gonçalves da Silva – Universidade Estadual do Sudoeste da Bahia

Prof. Dr. Eloi Rufato Junior – Universidade Tecnológica Federal do Paraná
Profª Drª Érica de Melo Azevedo – Instituto Federal do Rio de Janeiro
Prof. Dr. Fabrício Menezes Ramos – Instituto Federal do Pará
Profª Dra. Jéssica Verger Nardeli – Universidade Estadual Paulista Júlio de Mesquita Filho
Prof. Dr. Juliano Carlo Rufino de Freitas – Universidade Federal de Campina Grande
Profª Drª Luciana do Nascimento Mendes – Instituto Federal de Educação, Ciência e Tecnologia do Rio Grande do Norte
Prof. Dr. Marcelo Marques – Universidade Estadual de Maringá
Prof. Dr. Marco Aurélio Kistemann Junior – Universidade Federal de Juiz de Fora
Profª Drª Neiva Maria de Almeida – Universidade Federal da Paraíba
Profª Drª Natiéli Piovesan – Instituto Federal do Rio Grande do Norte
Profª Drª Priscila Tessmer Scaglioni – Universidade Federal de Pelotas
Prof. Dr. Takeshy Tachizawa – Faculdade de Campo Limpo Paulista

Linguística, Letras e Artes
Profª Drª Adriana Demite Stephani – Universidade Federal do Tocantins
Profª Drª Angeli Rose do Nascimento – Universidade Federal do Estado do Rio de Janeiro
Profª Drª Carolina Fernandes da Silva Mandaji – Universidade Tecnológica Federal do Paraná
Profª Drª Denise Rocha – Universidade Federal do Ceará
Prof. Dr. Fabiano Tadeu Grazioli – Universidade Regional Integrada do Alto Uruguai e das Missões
Prof. Dr. Gilmei Fleck – Universidade Estadual do Oeste do Paraná
Profª Drª Keyla Christina Almeida Portela – Instituto Federal de Educação, Ciência e Tecnologia do Paraná
Profª Drª Miranilde Oliveira Neves – Instituto de Educação, Ciência e Tecnologia do Pará
Profª Drª Sandra Regina Gardacho Pietrobon – Universidade Estadual do Centro-Oeste
Profª Drª Sheila Marta Carregosa Rocha – Universidade do Estado da Bahia

Conselho Técnico Científico
Prof. Me. Abrãao Carvalho Nogueira – Universidade Federal do Espírito Santo
Prof. Me. Adalberto Zorzo – Centro Estadual de Educação Tecnológica Paula Souza
Prof. Dr. Adaylson Wagner Sousa de Vasconcelos – Ordem dos Advogados do Brasil/Seccional Paraíba
Prof. Dr. Adilson Tadeu Basquerote Silva – Universidade para o Desenvolvimento do Alto Vale do Itajaí
Prof. Dr. Alex Luis dos Santos – Universidade Federal de Minas Gerais
Prof. Me. Alexsandro Teixeira Ribeiro – Centro Universitário Internacional
Profª Ma. Aline Ferreira Antunes – Universidade Federal de Goiás
Prof. Me. André Flávio Gonçalves Silva – Universidade Federal do Maranhão
Profª Ma. Andréa Cristina Marques de Araújo – Universidade Fernando Pessoa
Profª Drª Andreza Lopes – Instituto de Pesquisa e Desenvolvimento Acadêmico
Profª Drª Andrezza Miguel da Silva – Faculdade da Amazônia
Profª Ma. Anelisa Mota Gregoleti – Universidade Estadual de Maringá
Profª Ma. Anne Karynne da Silva Barbosa – Universidade Federal do Maranhão
Prof. Dr. Antonio Hot Pereira de Faria – Polícia Militar de Minas Gerais
Prof. Me. Armando Dias Duarte – Universidade Federal de Pernambuco
Profª Ma. Bianca Camargo Martins – UniCesumar

Profª Ma. Carolina Shimomura Nanya – Universidade Federal de São Carlos
Prof. Me. Carlos Antônio dos Santos – Universidade Federal Rural do Rio de Janeiro
Prof. Me. Christopher Smith Bignardi Neves – Universidade Federal do Paraná
Prof. Ma. Cláudia de Araújo Marques – Faculdade de Música do Espírito Santo
Profª Drª Cláudia Taís Siqueira Cagliari – Centro Universitário Dinâmica das Cataratas
Prof. Me. Clécio Danilo Dias da Silva – Universidade Federal do Rio Grande do Norte
Prof. Me. Daniel da Silva Miranda – Universidade Federal do Pará
Profª Ma. Daniela da Silva Rodrigues – Universidade de Brasília
Profª Ma. Daniela Remião de Macedo – Universidade de Lisboa
Profª Ma. Dayane de Melo Barros – Universidade Federal de Pernambuco
Prof. Me. Douglas Santos Mezacas – Universidade Estadual de Goiás
Prof. Me. Edevaldo de Castro Monteiro – Embrapa Agrobiologia
Prof. Me. Eduardo Gomes de Oliveira – Faculdades Unificadas Doctum de Cataguases
Prof. Me. Eduardo Henrique Ferreira – Faculdade Pitágoras de Londrina
Prof. Dr. Edwaldo Costa – Marinha do Brasil
Prof. Me. Eliel Constantino da Silva – Universidade Estadual Paulista Júlio de Mesquita
Prof. Me. Ernane Rosa Martins – Instituto Federal de Educação, Ciência e Tecnologia de Goiás
Prof. Me. Euvaldo de Sousa Costa Junior – Prefeitura Municipal de São João do Piauí
Prof. Dr. Everaldo dos Santos Mendes – Instituto Edith Theresa Hedwing Stein
Prof. Me. Ezequiel Martins Ferreira – Universidade Federal de Goiás
Profª Ma. Fabiana Coelho Couto Rocha Corrêa – Centro Universitário Estácio Juiz de Fora
Prof. Me. Fabiano Eloy Atílio Batista – Universidade Federal de Viçosa
Prof. Me. Felipe da Costa Negrão – Universidade Federal do Amazonas
Prof. Me. Francisco Odécio Sales – Instituto Federal do Ceará
Profª Drª Germana Ponce de Leon Ramírez – Centro Universitário Adventista de São Paulo
Prof. Me. Gevair Campos – Instituto Mineiro de Agropecuária
Prof. Me. Givanildo de Oliveira Santos – Secretaria da Educação de Goiás
Prof. Dr. Guilherme Renato Gomes – Universidade Norte do Paraná
Prof. Me. Gustavo Krahl – Universidade do Oeste de Santa Catarina
Prof. Me. Helton Rangel Coutinho Junior – Tribunal de Justiça do Estado do Rio de Janeiro
Profª Ma. Isabelle Cerqueira Sousa – Universidade de Fortaleza
Profª Ma. Jaqueline Oliveira Rezende – Universidade Federal de Uberlândia
Prof. Me. Javier Antonio Albornoz – University of Miami and Miami Dade College
Prof. Me. Jhonatan da Silva Lima – Universidade Federal do Pará
Prof. Dr. José Carlos da Silva Mendes – Instituto de Psicologia Cognitiva, Desenvolvimento Humano e Social
Prof. Me. Jose Elyton Batista dos Santos – Universidade Federal de Sergipe
Prof. Me. José Luiz Leonardo de Araujo Pimenta – Instituto Nacional de Investigación Agropecuaria Uruguay
Prof. Me. José Messias Ribeiro Júnior – Instituto Federal de Educação Tecnológica de Pernambuco
Profª Drª Juliana Santana de Curcio – Universidade Federal de Goiás
Profª Ma. Juliana Thaisa Rodrigues Pacheco – Universidade Estadual de Ponta Grossa
Profª Drª Kamilly Souza do Vale – Núcleo de Pesquisas Fenomenológicas/UFPA
Prof. Dr. Kárpio Márcio de Siqueira – Universidade do Estado da Bahia
Profª Drª Karina de Araújo Dias – Prefeitura Municipal de Florianópolis
Prof. Dr. Lázaro Castro Silva Nascimento – Laboratório de Fenomenologia & Subjetividade/UFPR

Atena Editora
Ano 2021

Prof. Me. Leonardo Tullio – Universidade Estadual de Ponta Grossa
Profª Ma. Lilian Coelho de Freitas – Instituto Federal do Pará
Profª Ma. Liliani Aparecida Sereno Fontes de Medeiros – Consórcio CEDERJ
Profª Drª Lívia do Carmo Silva – Universidade Federal de Goiás
Prof. Dr. Lucio Marques Vieira Souza – Secretaria de Estado da Educação, do Esporte e da Cultura de Sergipe
Prof. Dr. Luan Vinicius Bernardelli – Universidade Estadual do Paraná
Profª Ma. Luana Ferreira dos Santos – Universidade Estadual de Santa Cruz
Profª Ma. Luana Vieira Toledo – Universidade Federal de Viçosa
Prof. Me. Luis Henrique Almeida Castro – Universidade Federal da Grande Dourados
Profª Ma. Luma Sarai de Oliveira – Universidade Estadual de Campinas
Prof. Dr. Michel da Costa – Universidade Metropolitana de Santos
Prof. Me. Marcelo da Fonseca Ferreira da Silva – Governo do Estado do Espírito Santo
Prof. Dr. Marcelo Máximo Purificação – Fundação Integrada Municipal de Ensino Superior
Prof. Me. Marcos Aurelio Alves e Silva – Instituto Federal de Educação, Ciência e Tecnologia de São Paulo
Profª Ma. Maria Elanny Damasceno Silva – Universidade Federal do Ceará
Profª Ma. Marileila Marques Toledo – Universidade Federal dos Vales do Jequitinhonha e Mucuri
Prof. Me. Pedro Panhoca da Silva – Universidade Presbiteriana Mackenzie
Profª Drª Poliana Arruda Fajardo – Universidade Federal de São Carlos
Prof. Me. Ricardo Sérgio da Silva – Universidade Federal de Pernambuco
Prof. Me. Renato Faria da Gama – Instituto Gama – Medicina Personalizada e Integrativa
Profª Ma. Renata Luciane Polsaque Young Blood – UniSecal
Prof. Me. Robson Lucas Soares da Silva – Universidade Federal da Paraíba
Prof. Me. Sebastião André Barbosa Junior – Universidade Federal Rural de Pernambuco
Profª Ma. Silene Ribeiro Miranda Barbosa – Consultoria Brasileira de Ensino, Pesquisa e Extensão
Profª Ma. Solange Aparecida de Souza Monteiro – Instituto Federal de São Paulo
Profª Ma. Taiane Aparecida Ribeiro Nepomoceno – Universidade Estadual do Oeste do Paraná
Prof. Me. Tallys Newton Fernandes de Matos – Faculdade Regional Jaguaribana
Profª Ma. Thatianny Jasmine Castro Martins de Carvalho – Universidade Federal do Piauí
Prof. Me. Tiago Silvio Dedoné – Colégio ECEL Positivo
Prof. Dr. Welleson Feitosa Gazel – Universidade Paulista

Atena Editora
Ano 2021

Frente diagnóstica e terapêutica na neurologia
3

Editora Chefe: Profª Drª Antonella Carvalho de Oliveira
Bibliotecária: Janaina Ramos
Diagramação: Camila Alves de Cremo
Correção: Giovanna Sandrini de Azevedo
Edição de Arte: Luiza Alves Batista
Revisão: Os Autores
Organizador: Benedito Rodrigues da Silva Neto

Dados Internacionais de Catalogação na Publicação (CIP)

F879 Frente diagnóstica e terapêutica na neurologia 3 / Organizador Benedito Rodrigues da Silva Neto. – Ponta Grossa - PR: Atena, 2021.

Formato: PDF
Requisitos de sistema: Adobe Acrobat Reader
Modo de acesso: World Wide Web
Inclui bibliografia
ISBN 978-65-5706-715-4
DOI 10.22533/at.ed.154211301

1. Neurologia. I. Silva Neto, Benedito Rodrigues da (Organizador). II. Título.

CDD 616.8

Elaborado por Bibliotecária Janaina Ramos – CRB-8/9166

Atena Editora
Ponta Grossa – Paraná – Brasil
Telefone: +55 (42) 3323-5493
www.atenaeditora.com.br
contato@atenaeditora.com.br

Atena Editora
Ano 2021

Ciências Biológicas e da Saúde

DECLARAÇÃO DOS AUTORES

Os autores desta obra: 1. Atestam não possuir qualquer interesse comercial que constitua um conflito de interesses em relação ao artigo científico publicado; 2. Declaram que participaram ativamente da construção dos respectivos manuscritos, preferencialmente na: a) Concepção do estudo, e/ou aquisição de dados, e/ou análise e interpretação de dados; b) Elaboração do artigo ou revisão com vistas a tornar o material intelectualmente relevante; c) Aprovação final do manuscrito para submissão.; 3. Certificam que os artigos científicos publicados estão completamente isentos de dados e/ou resultados fraudulentos; 4. Confirmam a citação e a referência correta de todos os dados e de interpretações de dados de outras pesquisas; 5. Reconhecem terem informado todas as fontes de financiamento recebidas para a consecução da pesquisa.

APRESENTAÇÃO

Apresentamos o terceiro volume do livro “Frente Diagnóstica e Terapêutica na Neurologia”, uma continuação relevante e muito bem desenvolvida de artigos compondo capítulos de um material rico e atual, direcionado à todos acadêmicos e docentes da área da saúde com interesse em neurologia.

Sabemos que a especialidade médica responsável por trabalhar e analisar os distúrbios estruturais do sistema nervoso é denominada como neurologia. Do diagnóstico à terapêutica, todas as enfermidades que envolvem o sistema nervoso central, periférico, autônomo, simpático e parassimpático, são estudadas pelos profissionais com especializaçãoo em neurologia. Além das doenças neuropscicopatológicas, o CID divide as patologias do sistema nervoso em dez grupos com fins de análise epidemiológica.

Deste modo, agregamos aqui assuntos relativos aos estudos de base diagnóstica e terapêutica nesse ramo tão interessante da medicina. Oferecemos um breve panorama daquilo que tem sido feito no país onde o leitor poderá se aprofundar em temas diversificados tais como ultrassonografia transfontanelar, memória episódica, Síndromes neurotóxicas, doença de kennedy, doença pediátrica neuropsiquiátrica associada à infecção por estreptococo, epilepsia do Lobo Temporal, demência de alzheimer, parkinson, doença de Creutzfeldt-Jakob, cefaléia primária, neurossífilis, necrose avascular de cabeça femoral, Esclerose múltipla, hanseníase, autismo, doença do neurônio motor, hemiparesia espástica, metástase neoplásica, qualidade de vida relacionada à saúde, dentre outros.

Esperamos que o conteúdo deste material possa somar de maneira significativa ao conhecimento dos profissionais e acadêmicos, influenciando e estimulando cada vez mais a pesquisa nesta área em nosso país. Parabenizamos cada autor pela teoria bem fundamentada aliada à resultados promissores, e principalmente à Atena Editora por permitir que o conhecimento seja difundido em todo território nacional.

Desejo a todos uma excelente leitura!

Benedito Rodrigues da Silva Neto

SUMÁRIO

CAPÍTULO 1 ..... **1**

A IMPORTÂNCIA DA ULTRASSONOGRAFIA TRANSFONTANELAR NA AVALIAÇÃO NEUROLÓGICA DE RECÉM-NASCIDOS

Alicce Abreu da Mata
Ana Carla Ferreira Lana e Silva
Bruna Pereira Silva
Flávia de Souza Bernardes
João Pedro Silva Costa Meirelles
Lara Gomes Soares
Luiz Paulo Cotta Garcia
Maria Beatriz Silva Ferreira
Nicole de Souza Bueno
Paula de Souza Bernardes
Tiago Henrique da Fonseca Dutra
Gustavo Bittencourt Camilo

DOI 10.22533/at.ed.1542113011

CAPÍTULO 2 ..... **20**

AMNESIA GLOBAL TRANSITORIA: UM CASO DE REINCIDÊNCIAS

Karla Viana Rezende
Maria Inês Vaz de Oliveira
Matheus Rodrigues de Souza
Emmanuela Bortoletto Santos dos Reis
José Wesley Lemos dos Reis

DOI 10.22533/at.ed.1542113012

CAPÍTULO 3 ..... **24**

ANÁLISE MORFOQUANTITATIVA DE ÁREAS CORTICAIS E SUBCORTICAIS DE RATOS *WISTAR* TRATADOS COM IMUNOSSUPRESSORES

Djanira Aparecida da Luz Veronez
Daniel Pereira
Elizeu Daniel da Silva Junior
Jéssica Romanelli Amorim de Souza
Letícia Piloto Zatta
Luis Fernando Spagnuolo Brunello
Marcelo Alves Aranha
Matheus Hideki Taborda

DOI 10.22533/at.ed.1542113013

CAPÍTULO 4 ..... **34**

APRESENTAÇÃO ATÍPICA DE DOENÇA DE KENNEDY – ALÉM DO NEURÔNIO MOTOR?

Pedro Nogueira Fontana
Fabíola Lys de Medeiros
Edmar Zanoteli
Carolina da Cunha Correia

DOI 10.22533/at.ed.1542113014

CAPÍTULO 5 ..... **37**

ATUALIZAÇÃO DA DOENÇA PEDIÁTRICA NEUROPSIQUIÁTRICA AUTOIMUNE ASSOCIADA AO STREPTOCOCO: UMA REVISÃO SISTEMÁTICA DA LITERATURA

Caio de Almeida Lellis
Isabela Garcia Bessa
Natalia Guisolphi
Laura Prado Siqueira
Luísa Oliveira Lemos
Maria Luiza Gonzaga de Oliveira
Kamylla Lohannye Fonseca e Silva
Sara Raquel Souza Silva
Ana Vitória Rocha Elias Dib
Giovanna Garcia de Oliveira
Maria Antônia da Costa Siqueira
Ricelly Pires Vieira

DOI 10.22533/at.ed.1542113015

CAPÍTULO 6 ..... **45**

AVALIAÇÃO DA INTEGRIDADE TECIDUAL DO CORPO CALOSO EM PACIENTES COM EPILEPSIA DO LOBO TEMPORAL

Jéssica Vanessa Rodrigues Diniz
Paula Rejane Beserra Diniz

DOI 10.22533/at.ed.1542113016

CAPÍTULO 7 ..... **54**

CINDERELLA SIGN: A NEW NEUROPSYCHIATRIC SYNDROME IN ALZHEIMER'S DISEASE

Beatriz Rezende Monteiro
Erika Maria Monteiro
Guilherme Barros Gominho Rosa
João Victor Clemente Vieira dos Santos
Leonardo Monteiro Lauria
Licia de Lima Lopes
Manuella de Amorim Silva
Maria Eduarda Cavalcanti Tompson
Igor Silvestre Bruscky

DOI 10.22533/at.ed.1542113017

CAPÍTULO 8 ..... **56**

DESAFIO NO DIAGNÓSTICO DAS PORFIRIAS HEPÁTICAS AGUDAS: RELATO DE CASO

Karina Lebeis Pires
Déborah Santos Sales
João Schaum de Mendonça Lima
Rayanne da Silva Souza
Francisco Ramon Canale Ferreira
Mariana Beiral Hammerle

DOI 10.22533/at.ed.1542113018

CAPÍTULO 9 ..... **62**

DESAFIOS DIAGNÓSTICOS NA DOENÇA DE PARKINSON EM PACIENTES JOVENS, COM A FORMA ACINÉTICO-RÍGIDA: RELATO DE CASO

Luana Ribeiro Silveira
Victor Gabriel Alves de Faria
Leandra Amarante Rodrigues Ferreira
Lívia Santos Reis
Ana Clara Siman Andrade
Anna Luísa Pereira e Silva
Lorenzo Paganini Merisio Fantin
Marco Antônio Anacleto Rolim
Rafael Andrade Diniz
Jessica Bravin Ferrari
Jefferson Carlos de Faria Soares

DOI 10.22533/at.ed.1542113019

CAPÍTULO 10 ..... **73**

DOENÇA DE CREUTZFELDT-JAKOB: RELATO DE CASO

Carolina Guimarães Caetano
Geovana Kloss
Jefferson Carlos de Faria Soares
Fillipe Laignier Rodrigues de Lacerda
Fernanda Milagres Resende Chitarra
Teresa Vilela Pereira
Milene Barbosa Couto
Luiza Carvalho Babo de Rezende
Lucas Nunes Oliveira
André Guimarães Soares
Rafael Brum Gusmão
Deborah Carolina Gusmão Silva

DOI 10.22533/at.ed.15421130110

CAPÍTULO 11 ..... **80**

EVIDÊNCIAS CIENTÍFICAS SOBRE A RELAÇÃO DA EPILEPSIA COM CEFALEIA PRIMÁRIA: UMA MINI-REVISÃO

Gabriel Gomes Oliveira
Rachel Melo Ribeiro
Lucas Rodrigues de Santana
Ana Karynne Marques de Britto
Ana Rita da Silva Nunes
Edgard Barboza de Melo
Yure Mendes Soares
Ana Beatriz Martins de Souza

DOI 10.22533/at.ed.15421130111

CAPÍTULO 12 ..... **93**

LIPOMA INTRACRANIANO COMO CAUSA DE HIDROCEFALEIA E VERTIGEM: RELATO

DE CASO
Thiago Antonio da Silva Fontoura
Guilherme Rhis
Karina Aza Coelho
Alice Marge de Aquino Guedes
Felipe Coelho Soares de Oliveira
Ramail Santos Pouzas
Thaís Rodrigues Ferreira
Milena de Oliveira Simões
DOI 10.22533/at.ed.15421130112

CAPÍTULO 13.....96

LEUCOENCEFALOPATIA AGUDA EM HOMEM HIV NEGATIVO COM FTA-ABS POSITIVO NO LÍQUOR
Pedro Nogueira Fontana
Ana Rosa Melo Corrêa Lima
DOI 10.22533/at.ed.15421130113

CAPÍTULO 14.....99

MANEJO MULTIDISCIPLINAR DA DOENÇA DE POMPE: ASPECTOS NEUROLÓGICOS, FONOAUDIOLÓGICOS E FISIOTERÁPICOS. RELATO DE CASO
Karina Lebeis Pires
Mariana Beiral Hammerle
Tayane Vasconcellos Pereira
Karina Estef da Silva
Aline Xavier Frota
Deborah Santos Sales
DOI 10.22533/at.ed.15421130114

CAPÍTULO 15..... 111

NECROSE AVASCULAR DE CABEÇA FEMORAL: UMA COMPLICAÇÃO GRAVE E POUCO LEMBRADA DA PULSOTERAPIA EM PORTADORES DE ESCLEROSE MÚLTIPLA
Lucas Maia da Costa Eloy Pimenta
Andressa Pimentel Afiune
Itallo de Almeida Pinheiro
João Vitor Percussor Silva
Gabriella Luanda Oliveira Diniz
Denise Sisterolli Diniz
DOI 10.22533/at.ed.15421130115

CAPÍTULO 16.....117

PERFIL CLÍNICO-NEUROLÓGICO DE PACIENTES COM HANSENÍASE
Moacir Pereira Leite Neto
Francisco Marcos Bezerra da Cunha
Heitor de Sá Gonçalves
Maria Araci de Andrade Pontes
Isabel Monique Leite Romualdo

DOI 10.22533/at.ed.15421130116

CAPÍTULO 17.....132

SELETIVIDADE ALIMENTAR NA CRIANÇA COM TEA

Francisca Andressa Rabelo da Silva França
Roberta Alves Costa Torres
Francisca Ririslene da Silva Pinto
Camila Araújo Costa Lira
Aline Paula Chaves
Maria Luiza Lucas Celestino
Francisco Romilson Fabrício Lopes
Alexsandra Silva Thé Lessa
Daniele Campos Cunha
Geórgia Maria de Souza Abreu
Mariana Nascimento Cavalcanti Leite
Andreson Charles de Freitas Silva

DOI 10.22533/at.ed.15421130117

CAPÍTULO 18.....141

SINDROME DE MILLS: UMA VARIANTE RARA DA DOENÇA DO NEURÔNIO MOTOR

Karlla Danielle Ferreira Lima
André Luiz Guimarães de Queiroz
Hennan Salzedas Teixeira
Marcelo Freitas Schimid
Leonardo Corrêa Sousa
Victor Hugo Rocha Marussi
Alex Machado Baêta

DOI 10.22533/at.ed.15421130118

CAPÍTULO 19.....147

SÍNDROME DO CÔNDILO OCCIPITAL: ASPECTOS EPIDEMIOLÓGICOS E CLÍNICOS

Yan da Silva Raposo
Daniel Isoni Martins

DOI 10.22533/at.ed.15421130119

CAPÍTULO 20.....157

SLEEP DISORDERS IN PATIENTS WITH ALZHEIMER'S DISEASE

Guilherme Barros Gominho Rosa
Maria Eduarda Cavalcanti Tompson
Bruna Raphaela Nascimento Silva
Caio Conde Merten
Licia de Lima Lopes
Beatriz Rezende Monteiro
Erika Maria Monteiro
Igor Silvestre Bruscky

DOI 10.22533/at.ed.15421130120

CAPÍTULO 21 ..... **159**

TROMBOSE DOS SEIOS VENOSOS CEREBRAIS ASSOCIADA A OTITE MÉDIA AGUDA

Rafael Bogarim Ponce
Camila Sugui
Vitória Junqueira Nelli Mota
Taciane Cezar de Albuquerque

DOI 10.22533/at.ed.15421130121

SOBRE O ORGANIZADOR **165**

ÍNDICE REMISSIVO **166**

CAPÍTULO 1

A IMPORTÂNCIA DA ULTRASSONOGRAFIA TRANSFONTANELAR NA AVALIAÇÃO NEUROLÓGICA DE RECÉM-NASCIDOS

Data de aceite: 04/01/2021
Data de submissão: 07/10/2020

Alicce Abreu da Mata
Faculdade de Ciências Médicas e da Saúde de Juiz de Fora - FCMS/JF
Juiz de Fora – Minas Gerais
http://lattes.cnpq.br/8585176512769789

Ana Carla Ferreira Lana e Silva
Faculdade de Ciências Médicas e da Saúde de Juiz de Fora - FCMS/JF
Juiz de Fora – Minas Gerais
http://lattes.cnpq.br/4695884864338369

Bruna Pereira Silva
Faculdade de Ciências Médicas e da Saúde de Juiz de Fora - FCMS/JF
Juiz de Fora – Minas Gerais
http://lattes.cnpq.br/5051506023676912

Flávia de Souza Bernardes
Faculdade de Ciências Médicas e da Saúde de Juiz de Fora - FCMS/JF
Juiz de Fora – Minas Gerais
http://lattes.cnpq.br/8906392778643918

João Pedro Silva Costa Meirelles
Universidade Federal de Juiz de Fora - UFJF
Juiz de Fora - Minas Gerais
http://lattes.cnpq.br/4020716391703056

Lara Gomes Soares
Faculdade de Ciências Médicas e da Saúde de Juiz de Fora - FCMS/JF
Juiz de Fora – Minas Gerais
http://lattes.cnpq.br/9150889549974594

Luiz Paulo Cotta Garcia
Faculdade de Ciências Médicas e da Saúde de Juiz de Fora - FCMS/JF
Juiz de Fora – Minas Gerais
http://lattes.cnpq.br/5686429435684750

Maria Beatriz Silva Ferreira
Faculdade de Ciências Médicas e da Saúde de Juiz de Fora - FCMS/JF
Juiz de Fora – Minas Gerais
http://lattes.cnpq.br/3605521717877056

Nicole de Souza Bueno
Faculdade de Ciências Médicas e da Saúde de Juiz de Fora - FCMS/JF
Juiz de Fora – Minas Gerais
http://lattes.cnpq.br/4015387020206309

Paula de Souza Bernardes
Faculdade de Ciências Médicas e da Saúde de Juiz de Fora - FCMS/JF
Juiz de Fora – Minas Gerais
http://lattes.cnpq.br/6822158651701282

Tiago Henrique da Fonseca Dutra
Hospital e Maternidade Therezinha de Jesus - HMTJ/JF
Juiz de Fora - Minas Gerais
http://lattes.cnpq.br/1710928464993898

Gustavo Bittencourt Camilo
UERJ
Faculdade de Ciências Médicas e da Saúde de Juiz de Fora - FCMS/JF
Juiz de Fora - Minas Gerais
http://lattes.cnpq.br/4953780283052279

RESUMO: Introdução: A ultrassonografia (US) transfontanelar é um método de imagem barato,

amplamente disponível, além de muito seguro visto que, não depende da emissão de radiação e de sedação, sendo normalmente realizado pela fontanela anterior. Dessa forma, é parte fundamental do cuidado do recém-nascido uma vez que proporciona a rápida avaliação neurológica nos pacientes pediátricos, especialmente os lactentes prematuros e instáveis. **Metodologia:** A revisão da literatura foi realizada baseada em uma pesquisa na base de dados MedLine e SciELO em agosto de 2020 em conjunto com a análise de livros acadêmicos da área de ultrassonografia pediátrica. **Resultados:** Os achados ultrassonográficos auxiliam na formulação dos diagnósticos e no acompanhamento das complicações resultantes dos processos patológicos neurais. Desse modo, a US craniana dos neonatos correlacionada aos achados laboratoriais e ao quadro sintomático apresenta aplicabilidade clínica na identificação de distúrbios neurológicos como sangramentos periventriculares, leucomalacia periventrciular, hidrocefalia, infecções do sistema nervoso central e malformações congênitas do cérebro. **Conclusão:** O presente estudo objetivou identificar a importância de se compreender a técnica do exame e avaliar sua aplicação nas principais doenças neurológicas que acometem recém-nascidos, evidenciando a melhor conduta diagnóstica e intervencionista possível para o paciente.
PALAVRAS-CHAVE: Ultrassonografia transfontanelar, avaliação neurológica, neonatos.

THE IMPORTANCE OF TRANSFONTANELLAR ULTRASONOGRAPHY IN NEUROLOGICAL EVALUATION OF NEWBORNS

ABSTRACT: Introduction: Transfontanellar ultrasonography (US) is an inexpensive imaging method, widely available, in addition to being very safe as it does not depend on radiation emission or sedation and is usually performed transversely by the anterior fontanelle. Thus being a fundamental part of newborn care providing a rapid neurological assessment in pediatric patients, especially premature and unstable infants**. Methodology:** The literature review was conducted based on MedLine database research in August 2020 in conjunction of academic books analysis in the field of pediatric ultrasound. **Results:** The ultrasound findings helps in the formulation of diagnoses and monitoring of complications resulting from neural pathological outcomes. Therefore, newborn's cranial US correlated with laboratory findings and described symptoms has clinical applicability in the identification of neurological disorders such as periventricular bleeding, periventricular leukomalacia, hydrocephalus, central nervous system infections and congenital malformations of the brain. **Conclusion:** The present study aimed to identify the importance in understanding the examination technique and evaluating its application on main neurological diseases that affect newborns, achieving the best possible diagnostic and interventional treatment for the patient.
KEYWORDS: Transfontanellar ultrasonography, neurological assessment, newborns.

1 I INTRODUÇÃO

O método ultrassonográfico é amplamente utilizado e consagrado universalmente, em virtude de sua alta disponibilidade, baixo custo e portabilidade, quando comparado a métodos de imagem como a Tomografia Computadorizada (TC) e a Ressonância Magnética (RM). No entanto, o principal atrativo da ultrassonografia (US) é sua segurança,

principalmente no que tange a diagnósticos e ao acompanhamento do desenvolvimento de pacientes pediátricos, visto que sua física não depende da emissão de raios-x, mas de ondas sonoras (GUARACY et al., 2019). Além disso, por ser um método de rápida execução, é habitualmente o primeiro exame de escolha para diagnosticar bebês prematuros instáveis com suspeita de hidrocefalia; hemorragias periventricular, intraventricular e intracerebral; lesões isquêmicas e anomalias congênitas, através da ultrassonografia transfontanelar (SIEGEL, 2011).

Através do ultrassom com Doppler, a análise do fluxo sanguíneo cerebral possui grande relevância ao se investigar lesões císticas e lesões vasculares e ao suspeitar de hematomas subdurais e coágulos. Sua importância também se aplica na avaliação de suturas cranianas normais, possibilitando o diagnóstico de craniossinostose, além de lacunas cranianas em pacientes com mielomeningocele (RUMACK et al., 2012).

2 I OBJETIVO

Evidenciar a importância do exame de ultrassonografia transfontanelar no reconhecimento de alterações clínicas neurológicas de recém nascidos.

3 I DISCUSSÃO

I. Técnicas do Exame Ultrassonográfico Transfontanelar

O exame ultrassonográfico depende da frequência do transdutor que deve ser selecionada para maximizar a resolução e a profundidade de penetração. Um transdutor com frequência de 7,5 MHz ou transdutor vetorial geralmente é adequado para a avaliação de bebês prematuros. Um transdutor de 5 MHz pode ser necessário em bebês nascidos a termo ou mais velhos com fontanelas menos amplas. A ultrassonografia com Doppler pulsado e colorido é valiosa para avaliar a anatomia vascular, o fluxo sanguíneo cerebral e as anomalias vasculares congênitas (SIEGEL, 2011).

O ultrassom possibilita o diagnóstico por imagem e o Doppler fornece informações relativas à hemodinâmica cerebral pela análise dos principais ramos do polígono arterial de Willis. Além disso, o Doppler, por ser feito via transfontanelar anterior e temporal, permite melhor a visibilização dos vasos sanguíneos, possibilitando a quantificação das variações do fluxo sanguíneo cerebral em determinado período de tempo e a mensuração do índice de resistência (IR) por meio da representação espectral da onda, o qual fornece informações se houve alteração hemodinâmica em hemorragias e eventos hipóxico-isquêmicos (GABRIEL et al., 2010).

A ultrassonografia do cérebro neonatal é realizada por meio da fontanela anterior, que está disponível como janela acústica durante o primeiro ano de vida. As imagens são obtidas nos planos coronal e sagital (Imagem 1), sendo as imagens coronais obtidas

colocando o transdutor transversalmente na fontanela anterior e angulando o feixe de ultrassom de anterior para posterior. Enquanto as imagens sagitais são obtidas colocando o transdutor longitudinalmente na fontanela anterior e angulando-o medialmente para lateralmente. Também é prática habitual obter cortes axiais através das fontanelas posterior e mastoide. As vistas sagitais são obtidas através da linha média de cada corno occipital e as imagens coronais são obtidas através dos chifres occipitais posteriores ao plexo coróide. A incidência da fontanela posterior pode melhorar a visualização dos cornos occipitais e do halo periventricular posterior. A fontanela mastoide (posterolateral) está localizada na junção das suturas escamosa, lambdoide e occipital. As varreduras são obtidas colocando-se o transdutor logo atrás do pavilhão auricular e logo acima do trago. As imagens da fontanela da mastoide são geralmente obtidas em pelo menos dois níveis: tronco encefálico e fossa posterior. A visualização da mastoide é útil para avaliar o tronco encefálico, fossa posterior e circulação cerebral (SIEGEL, 2011).

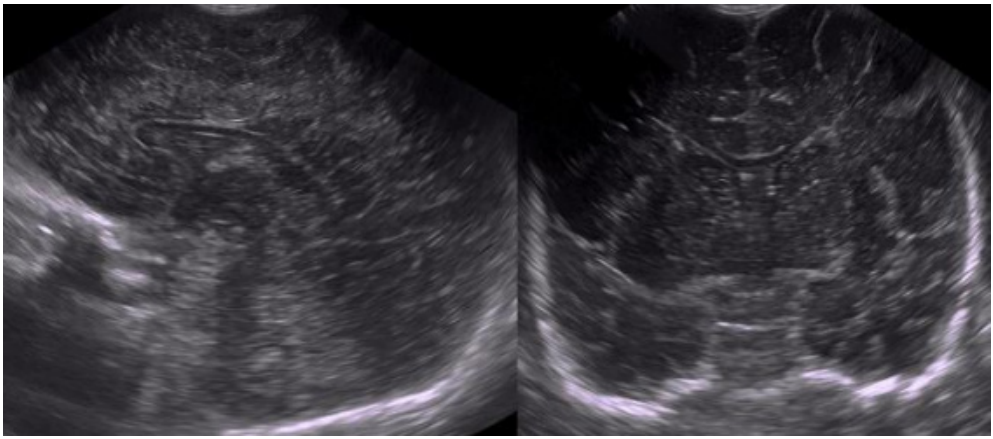

Imagem 1: US normal respectivamente nos planos sagital e coronal.

Fonte: Arquivo pessoal de Dr. Gustavo B. Camilo, 2020.

As suturas coronal e escamosa, forame magno e osso temporal também podem servir como janelas acústicas. A varredura através das suturas coronais e escamosas é útil para visualizar as convexidades do cérebro ao avaliar coleções de fluido extracerebral. A varredura através do forame magno pode ser útil na avaliação do canal espinhal cervical superior. A varredura transportal pode mostrar os ramos principais do círculo de Willis. As imagens axiais são adquiridas com o transdutor paralelo e aproximadamente 1 cm superior e anterior ao trago da orelha (SIEGEL, 2011).

Doppler

É etapa fundamental para avalição o doppler colorido uma vez que este permite a análise de coleções de líquidos, visto que algumas áreas císticas são na realidade vasos (RUMACK et al., 2016). No neonato, O intuito é visualizar o polígono de Willis, por meio do corte axial, com artérias carótidas internas, artérias cerebrais médias e artérias cerebrais anteriores ao nível dos processos frontais dos ventrículos laterais. Para isso, é necessário inclinar a sonda para trás para visualizar a artéria basilar com as veias jugulares adjacentes e inclinar ainda mais para trás para visualizar as veias cerebrais internas e talamostriato. Assim, consegue-se registrar uma imagem no plano sagital de uma artéria cerebral anterior e avaliar a velocidade do fluxo e o IR em uma parte específica deste vaso (geralmente abaixo do joelho do corpo caloso). Perto da linha média, as velocidades na veia cerebral interna podem ser prontamente medidas. Usando uma sonda linear de alta frequência em um plano coronal na fontanela anterior, pode-se visualizar o seio sagital superior. Se isso falhar, deve diminuir a quantidade de pressão aplicada com a sonda na fontanela. Idealmente, a imagem Doppler será realizada durante o primeiro exame US do recém-nascido. Durante o exame de acompanhamento, algumas das etapas podem ser abreviadas (ECURY-GOOSSEN et al., 2015).

II. Indicações da Ultrassonografia Transfontanelar

A ultrassonografia (US) craniana do recém-nascido representa o primeiro método de imagem no estudo do dano cerebral e seus possíveis desfechos. Esse exame é realizado com as fontanelas naturais, principalmente a anterior (VITALE et al., 2018).

O exame ultrassonográfico geralmente é realizado em casos de prematuridade, principalmente em crianças com peso ao nascer inferior a 1.500 g, pois são fornecidas informações importantes sobre a possível presença de patologias como hemorragia cerebral e encefalopatia hipóxico-isquêmica. Esta abordagem pode ser útil também no estudo de malformações vasculares ou de infecções pré e pós-natais, por exemplo, sífilis congênita, vírus Herpes Simples tipo II e citomegalovírus (VITALE et al., 2018).

Embora menos importante que métodos como a tomografia computadorizada (TC) e a ressonância magnética (RM) na avaliação de traumas e tumores, a ultrassonografia pode fornecer informações úteis ou ser utilizada em primeira instância na suspeita de massa cerebral. Além disso, a integração do Doppler colorido e do Power Doppler pode ajudar na obtenção de dados adicionais, como na visualização de aneurismas ou a ausência de fluxo em um vaso venoso indicativo de infarto venoso pós-hemorrágico (LLORENS-SALVADOR et al., 2016)

Dessa forma, as principais indicações são (LLORENS-SALVADOR et al., 2016):

- Hemorragias: hemorragia da matriz germinativa, hemorragia intraventricular. hemorragia cerebelar;

- Hidrocefalia: Pós-hemorrágica, Pós-infecciosa e outras;
- Infecções – TORCHS (toxoplasmose, rubéola, citomegalovírus, herpes, HIV, sífilis e outras infecções neonatais);
- Malformações Cerebrais Congênitas;
- Neoplasias.

III. Principais Patologias Neurológicas Associadas ao Exame Ultrassonográfico Pediátrico

A. Sangramento periventricular

A hemorragia da matriz germinativa (HMG) pode progredir para hemorragia intraventricular, hidrocefalia e porencefalia. A HMG é um evento comum, ocorrendo, em sua maioria, nos lactentes prematuros com menos de 32 semanas de idade gestacional (RUMACK et al., 2012).

Não há nenhuma causa isolada para HMG e sim causas comuns associadas, tais como: prematuridade com complicações como hipóxia, hipertensão, hipercapnia, hipernatremia, aumento rápido do volume e pneumotórax (RUMACK et al., 2012). A HMG pode ocorrer nas regiões subependimária (HSE), intraventricular (HIV) (Imagem 2) ou intraparenquimatosa (HIP). A hemorragia da matriz germinativa (HMG) pode progredir para hemorragia intraventricular, hidrocefalia e porencefalia. As causas principais da evolução neurológica ruim relacionam-se com a hidrocefalia e a extensão parenquimatosa para tratos descendentes da substância branca (RUMACK et al., 2012).

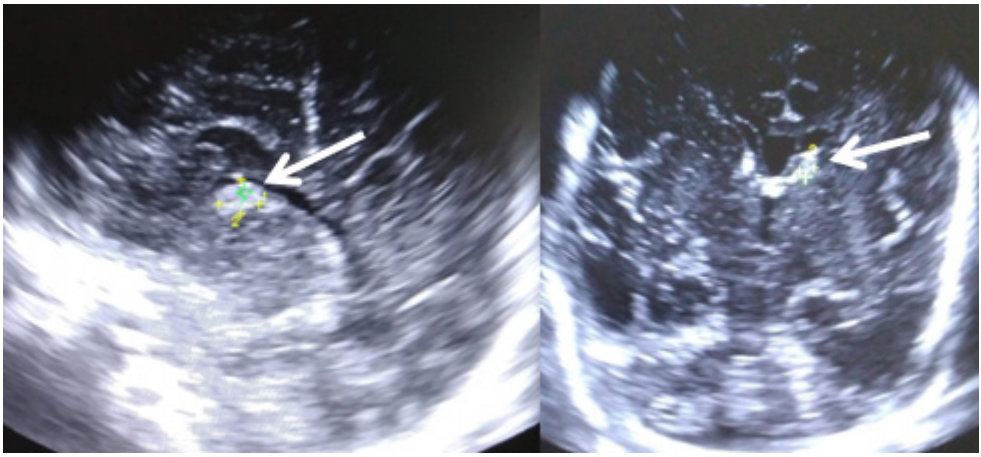

Imagem 2. Imagem hiperecogênica centrada no sulco caudo talâmico. Hemorragia periventricular.

Fonte: Arquivo pessoal de Dr. Gustavo B. Camilo, 2020.

A gravidade da HIC pode ser avaliada pela Classificação de Papile et al., que estratifica, de acordo com a localização da hemorragia e a presença de hidrocefalia.

Grau tipo/descrição

I Hemorragia subependimária

II Extensão intraventricular sem hidrocefalia

III Hemorragia intraventricular com hidrocefalia

IV Hemorragia intraparenquimatosa com ou sem hidrocefalia

Fonte: RUMACK et al., 2012

1- Hemorragia de grau I:

No exame ultrassonográfico, a HSE apresenta-se como uma massa homogênea, moderada ou altamente ecogênica. Geralmente, a hemorragia de primeiro grau pode se resolver completamente ou, às vezes, levar à uma formação de um cisto ou à ruptura ventricular (VITALE et al., 2018).

Em sua maioria, o coágulo ecogênico causa hemorragia focal no sulco caudotalâmico, a qual pode aparecer como um abaulamento no plexo coroide. À medida que o hematoma envelhece, o coágulo fica menos ecogênico, com o seu centro se tornando sonolucente. O envelhecimento do coágulo pode ser frequentemente acompanhado nos exames de ultrassom durante semanas a meses (como na RM), dependendo do tamanho inicial. O coágulo se retrai e a necrose acontece com resolução completa da hemorragia ou, em alguns casos, desenvolvimento de um cisto subependimário. Ele pode persistir (eco linear adjacente ao epêndima). Já a hemorragia cerebral geralmente se torna isodensa na TC em cerca de 2 a 3 semanas após o evento (RUMACK et al., 2012).

2- Hemorragia de grau II:

Apresenta-se como coágulo hiperecoico que preenche uma parte ou a totalidade do ventrículo. O próprio coágulo pode obscurecer o ventrículo devido ao enchimento completo da luz. O plexo coroide ecogênico pode parecer assimetricamente espesso e de difícil individualização. À medida que o coágulo amadurece torna-se hipoecoico centralmente (mais definido e distinguível). O uso da fontanela posterior ou das incidências axiais pode aumentar a detecção da HIV nos ventrículos de tamanho normal, porque, em alguns casos, existem apenas pequenos coágulos ou níveis líquidos de LCR-sangue no corno occipital (ANDERSON et al., 1994).

O sangue no terceiro ou quarto ventrículo pode passar despercebido, sendo mais fácil a visualização a partir da fossa posterior com incidências mastoideas. Se o sangue estender para o interior da cisterna magna, há um maior risco de ocorrer hidrocefalia

pós-hemorrágica. Um coágulo nessa cisterna é o melhor preditor de hidrocefalia pós-hemorrágica do que a hidrocefalia inicial (VOHR et al., 1999).

3- Hemorragia de grau III:

Essa hemorragia apresenta sangue intraventricular e também dilatação ventricular (SALVO et al., 2001), e se resolve em 5-6 semanas (VITALE et al., 2018). O coágulo ecogênico pode estar aderido às paredes ventriculares ou se tornar dependente dentro do ventrículo. Da mesma forma que a HSE, com o tempo o coágulo ecogênico se tornará mais hipoecoico centralmente. A ventriculite química ocorre como uma resposta ao sangue no LCR e provoca, tipicamente, o espessamento e a ecogenicidade aumentada do revestimento subependimário do ventrículo (RYPENS et al., 1994)

A hidrocefalia pós-hemorrágica pode exigir uma derivação, se progressiva. Os exames de seguimento são feitos semanalmente, a menos que a cabeça aumente de tamanho rapidamente ou ocorra outra crise. À medida que o sangue é reabsorvido dos ventrículos (particularmente nos pacientes com bloqueio do aqueduto), o tamanho ventricular pode voltar ao normal. Ocasionalmente, a ocorrência de aprisionamento do quarto ventrículo pode ser causada por obstrução dos aquedutos quanto dos ductos de saída do 4º ventrículo. Nesses casos, uma derivação ventriculoperitoneal descomprimirá apenas o ventrículo lateral e o terceiro ventrículo (RUMACK et al., 2012).

4- Hemorragia de grau IV:

A hemorragia intraparenquimatosa (HIP) geralmente ocorre no córtex cerebral, localizando-se nos lobos frontal ou parietal e se estende a partir da camada subependimária por cima do sulco caudotalâmico. Esse quadro hemorrágico pode ser unilateral e visto com a linha mediana deslocada (VITALE et al., 2018). Os lactentes com hemorragia parenquimatosa associada a HMG normalmente desenvolvem hemiparesia e, caso haja hiperintensidade periventricular, também paralisia cerebral (RUMACK et al., 2012).

Na HIP, o infarto venoso causado pela HSE inicial leva à lesão intraparequimatosa. Com a evolução, a necrose pode levar à porencefalia nessa região. A HIP aparece como uma massa ecogênica homogênea que se estende para dentro do parênquima cerebral. À medida que o coágulo se retrai, as bordas formam um halo ecogênico ao redor do centro, que se torna hipoecoico. O coágulo pode se mover para uma posição dependente, sendo que, em torno de dois a três meses após a lesão, desenvolve-se uma área de porencefalia. O enchimento hemorrágico pode levar à redução da drenagem venosa, podendo degenerar em trombose e consequentemente, necrose parenquimatosa (VITALE et al., 2018).

B. Leucomalácia Periventricular

A leucomalácia periventricular (LPV) - principal lesão isquêmica do lactente prematuro - representa infarto e necrose da substância branca periventricular. (RUMACK et

al., 2012, pg. 1611). A ocorrência desse evento isquêmico está relacionada, principalmente, a vascularização imatura cística periventricular, a ausência da autorregulação vascular em lactentes prematuros e a falta de maturação da célula precursora oligodendroglial. A patologia está associada à necrose por coagulação da substância branca periventricular, seguida de fagocitose do tecido necrótico, que cursa com diminuição da mielinização nessas áreas, ventrículos laterais com dilatação focal e, em casos mais graves, desenvolvimento de cavidades císticas (SIEGEL et al., 2011).

Embora, o exame de imagem inicial nessa patologia possa estar sem alterações, nas semanas seguintes a tendência é que ocorra um aumento da ecogenicidade da substância branca periventricular, chegando a superar a ecogenicidade do plexo coroide adjacente, e, posteriormente, podem surgir cistos, únicos ou múltiplos, na área com hiperecogenicidade, que são achados definitivos de LPV (SIEGEL et al., 2011).

Os cistos encontrados na ultrassonografia (Imagem 3) podem estar localizados nas áreas anterior ou posterior dos ventrículos laterais ou podem se estender ao longo do comprimento dos ventrículos, com diâmetro que varia de poucos milímetros até 1 ou 2 cm, sendo geralmente bilaterais e simétricos (SIEGEL et al., 2011).

A ultrassonografia é mais indicada para visualização de alterações císticas da LPV, o que diminui a sensibilidade do exame para detecção de lesão de substância branca, já que há certa insensibilidade da ultrassonografia na detecção de danos não cavitários. A lesão periventricular da substância branca pode ser estudada por meio de ultrassom intracraniano se os fatores técnicos incluírem uma atenção cuidadosa das áreas focais de hiperecogenicidade. (RUMACK et al., 2012, pg. 1612).

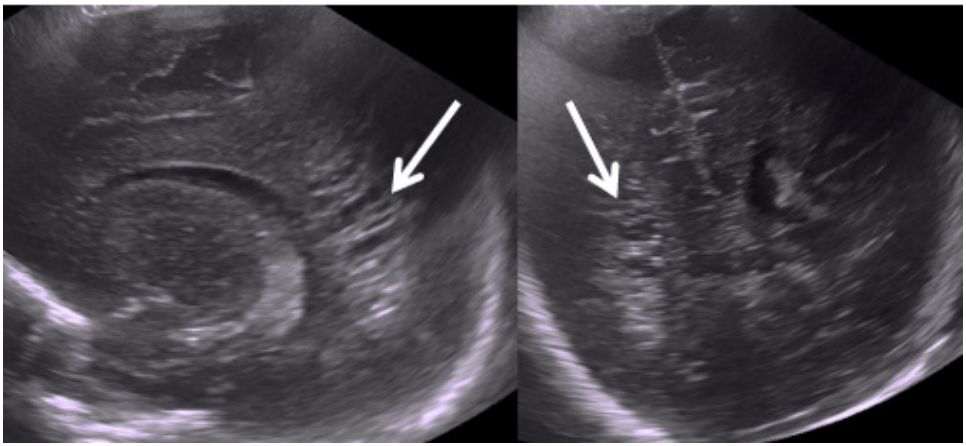

Imagem 3. Imagens anecoicas de aspecto cístico periventriculares (setas). Leucomalácia periventricular.

Fonte: Arquivo pessoal de Dr. Gustavo B. Camilo, 2020.

C. Hidrocefalia

A hidrocefalia é a doença mais comum tratada por neurocirurgiões pediátricos (KAHLE et al., 2016). É caracterizada como qualquer aumento no líquido cefalorraquidiano (LCR) na parte interna do crânio, e mais especificamente, como aumento dos ventrículos que cursa com crescimento vertiginoso da cabeça ou requer intervenção cirúrgica (TULLY et al., 2014).

A hidrocefalia pode ser referente tanto de uma obstrução intraventricular onde o fluxo está obstruído internamente no sistema ventricular, quanto de uma obstrução extraventricular à circulação do LCR, onde ocorre bloqueio do fluxo dentro dos espaços subaracnoides e cisternas ou secundário à absorção diminuída de LCR nas vilosidades no seio sagital usual (RUMACK et al., 2012). Ademais, as patologias referentes à produção excessiva de LCR, como papiloma do plexo coroide constitui uma causa pouco usual (RUMACK et al., 2012). Abaixo, estão descritas no quadro as principais etiologias correlacionadas ao quadro de hidrocefalia.

OBSTRUÇÃO INTRAVENTRICULAR	Pós hemorrágica Obstrução do aqueduto Obstrução do quarto ventrículo Hematoma subdural da fossa posterior Malformação de Chiari Malformação de Dandy Walker Estenose do aqueduto Cicatriz pós-infecciosa Mal formação da veia de galeno Tumor ou cisto
OBSTRUÇÃO EXTRAVENTRICULAR	Cicatriz pós hemorrágica Cicatriz pós infecciosa Acondroplasia Ausência ou hipoplasia das granulações aracnoides Obstrução venosa
PRODUÇÃO EXCESSIVA DO LCR	Papiloma do plexo coroide

Quadro 1-

Fonte: RUMACK et al. 2012

Apesar de variadas apresentações do ponto de vista clínico a hidrocefalia geralmente se manifesta em um padrão comum. Em recém nascidos, a díade de “As e Bs” apneia e bradicardia, é relevante e faz parte da Tríade de Cushing para elevação da pressão craniana: hipertensão,bradicardia e respiração irregular (WRIGHT et al., 2016). Nos neonatos, antes do fechamento das estruturas das fontanelas, a hidrocefalia pode se apresentar por macrocefalia, abaulamento ou tensão da região anterior ou ainda, posterior da fontanela, além de espalhamento das suturas cranianas, irritabilidade, letargia e vômitos

(KAHLE et al., 2016; WRIGHT et al., 2016).

A USG é utilizada no ambiente clínico para documentação do diagnóstico de hidrocefalia além de ser uma importante ferramenta para avaliar a gravidade (SIEGEL, 2011). Pacientes com hidrocefalia presentam perímetro cefálico aumentado ou crescente, além de sinais de elevação da pressão intracraniana (SIEGEL, 2011). O sistema ventricular deve ser totalmente avaliado para assim identificar se um ventrículo está no ponto de transição de um ventrículo dilatado para um normal (SIEGEL, 2011; RUMACK et al., 2012).

O sinal inicial de dilatação ventricular é o aumento dos ângulos superolaterais dos cornos frontais além de dilatação dos cornos occipitais, visto que essas regiões são maiores e, portanto, necessitam de menos pressão para distensão dessa forma elas se dilatam antes dos trígonos e do corpo dos ventrículos (SIEGEL, 2011).Uma dilatação dos ventrículos laterais e terceiro indica obstrução do aqueduto de Silvius mais frequentemente causada por uma hemorragia intraventricular (HIV) (SIEGEL, 2011; RUMACK et al., 2012). Enquanto a dilatação isolada do quarto ventrículo também denominado como “quarto ventrículo aprisionado” refere-se a uma obstrução do aqueduto e da saída do quarto ventrículo (SIEGEL, 2011). O crescimento panventricular pode indicar tanto um bloqueio extraventricular quanto uma hidrocefalia não obstrutiva secundária a um aumento da produção de líquido cefalorraquidiano (SIEGEL, 2011).

Outros sinais de hidrocefalia grave abrangem afinamento cortical, herniação de parte de um ventrículo formando um divertículo e ruptura do septo pelúcido, a herniação ventricular geralmente acomete os trígonos dos ventrículos laterais e os recessos suprapineal anterior e posterior do terceiro ventrículo (SIEGEL, 2011).Na imagem ultrassonográfica a herniação se assemelha a estrutura de um divertículo ocupado com LCR que se projeta através da parede ventricular (SIEGEL, 2011).

D. Infecções do Sistema Nervoso Central

1- Infecções congênitas do SNC

Após a infecção materna, resultado da deficiência de seu estado imune, o feto fica exposto ao acometimento do patógeno pela via hematogênica transplacentária. Os resultados da infecção dependem de fatores como idade gestacional no momento de aquisição, imunidade da mãe, defesa placentária e virulência do micro-organismos (NEUBERGER et al., 2018).

O acrômio TORCH denota o grupo principal de doenças infectocontagiosas por transmissão vertical: toxoplasmose (*Toxoplasma gondii*), sífilis, rubéola, citomegalovírus (CMV) e vírus da herpes simples tipo 2 (HSV-2) (NEUBERGER et al., 2018; RUMACK et al., 2012; SIEGEL, 2011). Os desfechos dessas infecções do SNC se associam à morte do feto, malformações neurais, retardo mental e convulsões (RUMACK et al., 2012).

Dessa forma, a US transfontanelar é importante no diagnóstico precoce das

infecções congênitas, no acompanhamento das complicações e na identificação do agente infeccioso, apesar de seus achados não serem específicos, sendo o diagnóstico final baseado em parâmetros laboratoriais (NEUBERGER et al., 2018).

Os principais achados ultrassonográficos através da fontanela nas infecções congênitas do SNC no geral são hiperecogenicidade do parênquima cerebral, vasculopatia mineralizante, cistos subependimários e calcificações distróficas que aparecem na imagem como focos ecogênicos com ou sem sombra acústica (Imagem 4) (SIEGEL, 2011).

Na infecção por citomegalovírus, as calcificações periventriculares são as mais recorrentes, enquanto a toxoplasmose caracteriza-se por calcificações intracranianas mais disseminadas com preferência ao sítio anatômico dos gânglios da base (SIEGEL, 2011; RUMACK et al., 2012). Já, as características ultrassonográficas encontradas na infecção por rubéola se remetem a cistos subpendimarios, vasculopatia, calcificações ecogênicas nos gânglios basais e microcefalia (RUMACK et al., 2012).

No grupo da TORCH, o vírus da herpes tipo 2 apresenta uma particularidade e pode ser adquirido tanto por passagem transplacentária quanto por contato do feto com o canal de parto materno infectado (NEUBERGER et al., 2018; SIEGEL, 2011). A infecção intrauterina por HSV-2 pode causar encefalomalácia cística da substância branca, microcefalia, aumento do ventrículo e calcificações parenquimatosas disseminadas observadas na imagem (RUMACK et al., 2012; NEUBERGER et al., 2018).

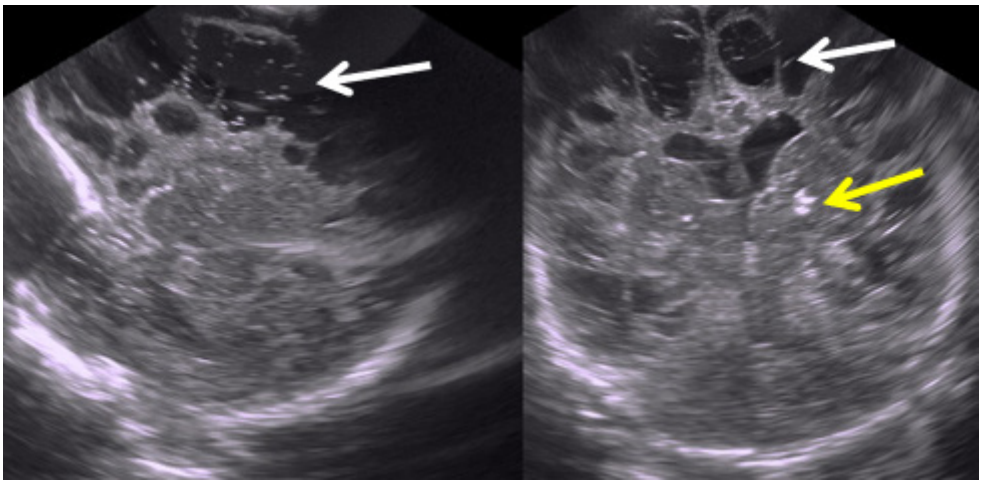

Imagem 4. Imagens anecoicas por vasculopatia determinando insulto vascular prévio (encefalomalácia por causa isquêmica e hemorrágico) (setas brancas). Há ainda hidrocefalia e calcificações (seta amarela) causada por Toxoplasmose e complicações da doença.

Fonte: Arquivo pessoal de Dr. Gustavo B. Camilo, 2020.

2 - Infecções perinatais do SNC

As complicações das infecções adquiridas neonatais do SNC podem ser analisadas e acompanhadas através da ultrassonografia das fontanelas ainda abertas nesse período do desenvolvimento infantil, apesar de não serem específicas (SIEGEL, 2011; RUMACK et al., 2012).

A meningite bacteriana nos bebês ocorre via hematológica, após eventos cirúrgicos ou traumáticos ou como disseminação de uma infecção prévia, normalmente otite média ou sinusite (SIEGEL, 2011). O US transfontanelar pode identificar nas meningites complicadas ventriculite, trombose venosa, formação de abscessos, hidrocefalia, coleções líquidas extra-axiais e hidrocefalia (SIEGEL, 2011). Além disso, infarto e edema cerebral são analisados nas imagens ultrassonográficas como áreas de ecogenicidade aumentada (RUMACK et al., 2012).

A ventriculite é uma complicação grave caracterizada por presença de exsudato inflamatório nos ventrículos após infecção por bactérias (DEEG, 2018; SIEGEL, 2011). O ultrassom é superior à RM e à TC na análise dos septos intraventriculares (RUMACK et al., 2012; SIEGEL, 2011). Os achados ultrassonográficos cursam com aumento da ecogenicidade do plexo coroide, epêndima irregular e ecogênico, dilatação ventricular e presença de debris e septações intraventriculares (SIEGEL, 2011).

E. Malformações congênitas do cérebro

O desenvolvimento cerebral é dividido em três etapas: a) citogênese, desenvolvimento de células a partir das moléculas; b) histogênese, diferenciação e proliferação de células em tecidos; c) organogênese, formação de tecidos em órgãos, na qual há o fechamento do tubo neural, diverticulação do prosencéfalo, proliferação e migração neuronal e mielinização (RUMACK et al., 2012).

1- Malformações de Chiari

As malformações de Chiari são divididas, principalmente, em 3. A Chiari I consiste no deslocamento das tonsilas cerebelares abaixo do forame magno sem que haja movimento da medula ou do quarto ventrículo. A Chiari II é a de maior importância pois está associada à mielomeningocele. A Chiari III envolve herniação do encéfalo e das meninges através do crânio (encefalomeningocele cervical alta) (RUMACK et al., 2012; HIDALGO et al., 2020). Sintomas como cefaleia, náusea e tontura podem estar relacionados à essa patologia devido ao bloqueio da circulação do fluido espinhal (FRIC et al., 2019).

ACHADOS ULTRASSONOGRÁFICOS NA CHIARI II (RUMACK et al., 2012):

- aumento da adesão intertalâmica nos cortes sagitais e coronais na linha média;
- o quarto ventrículo não é visualizado; os cornos frontais pontiagudos anterior e posteriormente (asa de morcego);

- presença de colpocefalia;
- corpo caloso ausente;
- ausência do septo pelúcido;
- fissura inter-hemisférica alargada;
- pode haver interdigitação dos giros;

Para diagnóstico pré-natal, utiliza-se: a triagem do soro materno para alfa-fetoproteína (AFSPM) e a ultrassonografia (RUMACK et al., 2012).

2- Agenesia do corpo caloso

O corpo caloso é a união de fibras que cruzam o cérebro e tem como objetivo unir os dois hemisférios, sendo formada entre a 8ª e 20ª semana da gestação. Uma malformação nesse processo resulta em sua agenesia (Imagem 5) que pode ser parcial (joelho presente e rostro ou esplênio ausentes) ou completa (RUMACK et al. 2012).

ACHADOS ULTRASSONOGRÁFICOS NA AGENESIA DO CORPO CALOSO (RUMACK et al. 2012):

- corpo caloso, sulco e giro do cíngulo ausentes;
- ventrículos separados e em paralelos, com cornos frontais estreitos;
- cornos temporais e occipitais aumentados;
- abaulamento da face superomedial dos ventrículos, uma vez que os feixes de Probst falharam ao se cruzar para o outro hemisfério;
- sulcos em “raios de sol”;
- ausência de septo pelúcido;
- terceiro ventrículo dilatado e elevado.

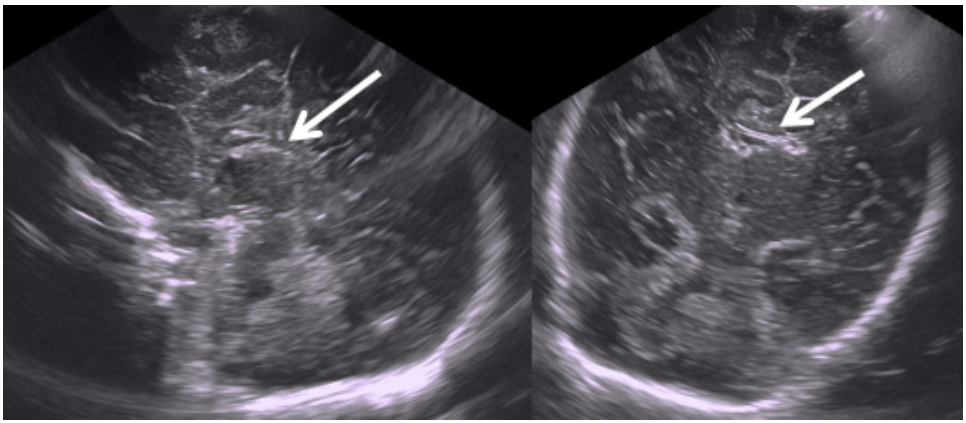

Imagem 5. Ausência do corpo caloso (setas brancas) – Agenesia do corpo caloso.

Fonte: Arquivo pessoal de Dr. Gustavo B. Camilo, 2020.

3- Holoprosencefalia

A holoprosencefalia consiste na falha da divisão do prosencéfalo em telencéfalo, do qual desenvolve os hemisférios, ventrículos, putâmen e núcleos caudados, e o diencéfalo, do qual origina terceiro ventrículo, tálamos, hipotálamo e globus pallidus lateral. Pode ser dividida em lobar, alobar e semilobar (IONESCU et al., 2019; RUMACK et al., 2012).

3.1- Holoprosencefalia Alobar

É a forma mais grave deste distúrbio e consiste na não divisão dos ventrículos cerebrais (IONESCU et al., 2019; RUMACK et al., 2012).

ACHADOS ULTRASSONOGRÁFICOS NA HOLOPROSENCEFALIA ALOBAR (RUMACK et al., 2012):

- ventrículo único em forma de lua crescente, ausência do terceiroventrículo;
- ausência de fissura inter-hemisférica;
- ausência de corpo caloso;
- plexo coroide hiperecogênico fundido;
- tálamos e gânglios da base fundidos;

3.2- Holoprosencefalia semilobar

Nessa patologia, ainda há a presença de apenas um ventrículo, porém há maior quantidade de parênquima cerebral. As anomalias faciais são mais brandas, geralmente com hipotelorismo discreto e fenda labial. Os cornos occipital e temporal podem estar

separados, partes do corpo caloso podem ser observados em cortes sagital na linha média, os tálamos são parcialmente separados e o terceiro ventrículo está presente, mas não se desenvolveu completamente (RUMACK et al., 2012).

3.3- Holoprosencefalia Lobar

Essa forma de holoprosencefalia consiste na separação quase completa dos hemisférios, assim, há desenvolvimento superficial de uma foice e da fissura inter-hemisférica. As anomalias faciais são parecidas com a da semilobar ou se encontram ausentes. Os lobos frontais e os cornos anteriores são fundidos, o septo pelúcido está ausente e os cornos occipitais separados (RUMACK et al., 2012; IONESCU et al., 2019). Há separação do tálamo pelo terceiro ventrículo, o qual está presente. Partes do corpo caloso como o esplênio podem ser observados, contudo ainda há ausência do joelho e rostro. Outro sinal característico da holoprosencefalia lobar é a fusão dos fórnix a qual aparece no ultrassom como uma imagem hiperecogênica (RUMACK et al., 2012).

4- Esquizencefalia

Essa anomalia é uma malformação congênita que ocorre em casos familiares e em lesões pré-natais traumáticas e por abuso de drogas (RUMACK et al., 2012). Ela se caracteriza pela presença de fendas abertas (de lábios abertos) (Imagem 6) ou fechadas (de lábios fechados) que surgem antes da migração e formação neuronal, cobertas pela massa cinzenta e que se estendem desde a superfície pial até a ependimária (HARADA et al., 2018). Essas fendas podem ser unilaterais ou bilaterais, necessitando de uma RM para confirmação diagnóstica (RUMACK et al., 2012).

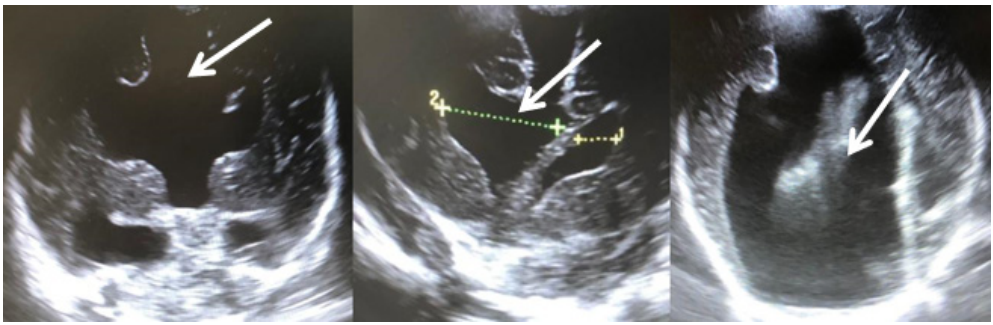

Imagem 6. Fenda em lábio aberto à direita caracterizando má formação cerebral - Esquizencefalia.

Fonte: Arquivo pessoal de Dr. Gustavo B. Camilo, 2020.

5- Polimicrogiria

Se caracteriza como uma malformação da organização cortical que gera múltiplos e pequenos giros separados por espessos e rasos sulcos, acabando em uma superfície cortical com aspecto grosseiro. A polimicrogiria pode ser limitada a um único giro, envolvendo uma porção de um hemisfério, ser bilateral e assimétrica, bilateral e simétrica ou difusa. Entretanto, o método de ultrassonografia não é muito utilizado sendo preferencialmente a ressonância magnética (PARRINI et al., 2016; STUTTERD et al., 2014).

6- Cistos Aracnóides

Os cistos aracnóides são formações contendo líquor entre duas camadas da membrana aracnóidea. Podem ser primários ou secundários e se diferenciam de acordo com a forma em que são desenvolvidos. Os primários criam-se a partir de modificações da aracnóidea e do líquor se coletando entre as duas camadas, já o secundário é resultado de aderências do líquor aprisionado na camada aracnóidea da meninge. Os cistos que surgem principalmente na linha média podem crescer e provocar obstrução do sistema ventricular, esses que são comumente associados a hidrocefalia na fase de lactente (RUMACK et al., 2012).

ACHADOS ULTRASSONOGRÁFICOS NOS CISTOS ARACNOIDES (RUMACK et al., 2012):

- área anecoica com paredes distintas na meninge;
- pode ser ecogênico se houver hemorragia ou infecção sobreposta;
- se presente agenesia de corpo caloso, são frequentemente contínuos com um terceiro ventrículo;
- se presente holoprosencefalia ele pode exibir continuidade com ventrículo central;

4 I CONCLUSÃO

A ultrassonografia transfontanelar é método valioso, pouco dispendioso que permite adequado controle evolutivo sem a necessidade de fármacos, anestesia ou radiação e seu conhecimento e disseminação deve ser enfatizado para o conhecimento médico e ensino da graduação.

REFERÊNCIAS

ANDERSON, N.; ALLAN, R.; DARLOW, B. et al. Diagnosis of intraventricular hemorrhage in the newborn: value of sonography via the posterior fontanelle. **Am J Roentgenol**, v. 163, p. 893-896, 1994.

DEEG, K-H. Sonographic Diagnosis of Meningoencephalitis in Newborns and Infants. **Ultraschall Med**, v. 48, p. 132-152, 2018.

ECURY-GOOSSEN, G; CAMFFERMAN, F. A.; LEIJSER, L. M. et al. State of Art Cranial Ultasound Imaging in Neonates. **J Vis Exp**, v. 96, 2015.

FRIC, R.; RINGSTAD, G.; EIDE, P. K. Chiari malformation type 1 – diagnosis and treatment. **Tidsskr Nor Laegeforen**, v. 139, 2019.

GABRIEL, M. L; PIATOO, V. B.; SOUZA, A. S. Aplicação clínica da ultrassonografia craniana com Doppler em neonatos prematuros de muito baixo peso. **Radio Bras**, v. 43, n. 4, p. 213-218, 2010.

GUARACY, L. E.; CAMILO, G. B. **Métodos de Imagem para Graduação: volume 1**. Suprema: Juiz de Fora, 2019.

HARADA, T.; UEGAKI, T.; ARATA K. et al. Schizencephaly and Porencephaly Due to Fetal Intracranial Hemorrhage: A Report of Two Cases. **Yonago Acta Med**, v. 60, p. 241-245, 2018.

HIDALGO, J. A.; TORK, C. A.; VARACALLO, M. I. **Arnold Chiari Malformation**. Treasure Island: StatPearls Publishing, 2020.

IONESCU, C. A.; VLADAREANU, S.; TUDORACHE, S. et al. The wide spectrum of ultrasound diagnosis of holoprosencephaly. **Medical Ultrasonography**, v.21, p. 163-169, 2019.

KAHLE, K. T.; KULKARNI, A. V; WARF, B. C. et al. Hydrocephalus in children. **The Lancet,** v. 387, n. 10020, p. 788-799, 2016.

KRISHNAN, P.; RAYBAUD, C.; SHROFF, M. et al. Neuroimaging in Pediatric Hydrocephalus. **The Indian Journal of Pediatrics**, v. 86, p. 952-960, 2019.

LLORENS-SALVADOR, R.; MORENO-FLORES, A. El ABC de la ecografia transfontanelar y más. **Radiología**, v. 58, p. 129-141, 2016.

NEUBERGER, I.; GARCIA, J.; MEYERS, M. L. et al. Imaging of congenital central nervous system infections. **Pediatric Radiology,** v. 48, p. 513-523, 2018.

PARRINI, E; CONTI, V.; DOBYNS, W. B. et al. Genetic Basis of Brain Malformations. **Molecular Syndromology**, v.7, p. 220-233, 2016.

RUMACK, C. M.; CHARBONEAU, J. W.; LEVINE, D. et al. **Tratado De Ultrassonografia Diagnóstica** 4 e.d São Paulo: Elsevier Mosby, 2012.

RYPENS E.; AVNI E. F.; DUSSAUSSOIS L. et al. Hyperechoic thickened ependyma: sonographic demonstration and significance in neonates. **Pediatr Radiol** , v. 24, p. 550-553, 1994.

SALVO, D.N.D. A New View of the Neonatal Brain: Clinical Utility of Supplemental Neurologic US Imaging Windows. **RadioGraphics** v. 21, n. 4, p. **943-55**, 2001.

SIEGEL, M. J. **Pediatric Sonography**. 4 e.d Philadelphia: Wolters Kluwer, 2011.

STUTTERD, C.A.; LEVENTER. R.J. Polymicrogyria: a common and heterogeneous malformation of cortical development. **American Journal of Medical Genetics**, v.166, p.227-239, 2014.

TULLY, H. M.; DOBYNS, W. B. Infantile hydrocephalus: A review of epidemiology, classification and causes. **European Journal of Medical Genetics**, v. 57, n. 8, p. 359-368, 2014.

VITALE, V.; ROSSI, E.; DI SERAFINO, M. et al. Pediatric encephalic ultrasonography: the essentials. **J Ultrasound** v. 23, p. 127–137, 2018.

VOHR B.; ALLAN W. C.; SCOTT D. T et al. Early-onset intraventricular hemorrhage in preterm neonates: incidence of neurodevelopmental handicap. **Semin Perinatol**, v. 23, p. 212-217, 1999.

WRIGHT, Z.; LARREW, T. W.; ESKANDARI, R. Pediatric Hydrocephalus: Current State of Diagnosis and Treatment. **Pediatrics in Review**, v. 37, n. 11, p. 478–490, 2016.

WOODS, C. R. Syphilis in children: congenital and acquired. **Semin Pediatr Infect Dis**, v. 16, p. 245-257, 2005.

CAPÍTULO 2

AMNESIA GLOBAL TRANSITORIA: UM CASO DE REINCIDÊNCIAS

Data de aceite: 04/01/2021
Data de submissão: 06/10/2020

Karla Viana Rezende
Universidade do Estado de Mato Grosso
Cáceres - MT
http://lattes.cnpq.br/7119206213779702

Maria Inês Vaz de Oliveira
Universidade do Estado de Mato Grosso
Cáceres - MT
http://lattes.cnpq.br/1665085581257676

Matheus Rodrigues de Souza
Universidade do Estado de Mato Grosso
Cáceres - MT
http://lattes.cnpq.br/3338760729186874

Emmanuela Bortoletto Santos dos Reis
Centro Universitário de Várzea Grande
Várzea Grande- MT
http://lattes.cnpq.br/4557053354389841

José Wesley Lemos dos Reis
Hospital Santa Rosa
Cuiabá - MT
http://lattes.cnpq.br/5765655164228132

RESUMO: A Amnésia Global Transitória (AGT) por definição é um quadro súbito de amnésia global (anterógrada e retrógrada), não acompanhada de outros déficits neurológicos, geralmente tem remissão espontânea e completa em até 24 horas. A AGT tem indíces de recorrência muito baixos e pouco descritos na literatura. Os autores apresentam o caso de uma paciente de 62 anos que manifestou três episódios de AGT, relatando desta forma um caso de grande relevância para a literatura pela evidente correlação entre os sintomas e os critérios diagnósticos, bem como pelas recorrências confirmadas que destoa do padrão epidemiológico.

PALAVRAS-CHAVE: Amnésia Global Transitória; Memória episódica; Recorrência.

TRANSIENT GLOBAL AMNESIA: A CASE OF RELAPSES

ABSTRACT: Transient Global Amnesia (TGA) is defined as sudden symptoms of global amnesia (anterograde and retrograde), not accompanied by other neurological deficits, usually has spontaneous and complete remission within 24 hours. AGT has very low recurrence rates and is poorly described in the literature. The authors present the case of a 62-years-old patient who manifested three episodes of AGT, thus reporting a major case produced in the literature due to the correlated evidence between symptoms and diagnostic criteria, as well as confirmed recurrences that differ from the epidemiological pattern.

KEYWORDS: Transient Global Amnesia; Episodic memory; Recurrence.

1 I INTRODUÇÃO

Em 1964 Fisher e Adams cunharam o termo “amnésia global transitória” (AGT), realizaram a descrição clínica, propuseram uma classificação clínica referente às amnésias

transitórias e discutiram fatores fisiopatológicos (SILVA RAFAEL et al., 2017).

A AGT tem por definição ser um quadro subito de amnésia global (anterógrada e retrógrada), não acompanhada de outros déficits neurológicos, que geralmente tem remissão completa em até 24 horas e ocorre espontaneamente. A incidência de AGT é de aproximadamente 3 - 8 por 100.000 pessoas com idade entre 40 e 80 anos. A maioria dos pacientes manifestaram o episódio de AGT entre a quinta a sétima década de vida (JEONG et al., 2018).

Existem várias teorias, não comprovadas, referêntes à fisiopatologia e à etiologia da AGT, tais teorias sugerem que fatores psicogênicos, enxaqueca, depressão, ansiedade e epilepsias, tenham relação com o surgimento da AGT, porém essas hipóteses não explicam todos os aspectos do quadro (MAROLY LESSA MANTOVANI; VIETTA LUNARDI, 2019).

Recentemente foi estabelecida uma relação importante entre a insuficiência venosa e a AGT, uma vez que nesta condição em que há um retorno do sangue pelas veias jugulares em direção contrária do seu fluxo habitual, pode ocorrer o ingurgitamento da circulação venosa no cérebro, gerando edema, hipoperfusão com consequente isquemia e falha dos mecanismos de memória nas regiões temporais, mais especificamente dos hipocampos (A. MORRIS; A. RABINSTEIN; P. YOUNG, 2020). Outro fator bastante discutido na atualidade como predisponente de surgimendo de AGT é o aumento da pressão intra-abdominal, a manobra de Valsalva (JEONG et al., 2018).

Apesar da indiscutível raridade e dos poucos relatos na literatura sobre as recorrências de AGT, alguns estudos buscaram associar fotores que poderiam predispor à recorrência do quadro, porém tiveram cunho apenas especulativo levando em consideração a singularidade destas recorrências (TYNAS; K. PANEGYRES, 2020).

Os diagnósticos diferenciais podem ser feitos com ataque isquêmico transitório, acidente vascular cerebral isquêmico, quadros convulsivos, distúrbios psicogênicos ou metabólicos (MAROLY LESSA MANTOVANI; VIETTA LUNARDI, 2019).

2 | RELATO DE CASO

Paciente, 62 anos, sexo feminino, atendida no serviço de emergência, trazida pela família que a encontrou no banheiro desorientada em tempo e espaço. Apresentava um quadro de amnesia retrógrada e anterógrada súbito associada à cefaleia e conduzia um discurso verbal repetitivo, porém coerente, há menos de duas horas. Ao exame, ela encontrava-se cooperativa, sem alterações sensitivo-motoras, não se recordando de fatos recém-ocorridos. Ocorreram dois episódios semelhantes nos três anos anteriores, sendo um deles precedido por estresse emocional, no entanto não confirmando diagnóstico etiológico e sindrômico. A tomografia computadorizada de crânio foi realizada evidenciando discretas calcificações em lobo temporal, sem demais alterações. A ressonância magnética (RM) apresentou parâmetros anormais de difusão em hipocampo esquerdo e a RM arterial

do pescoço sem alterações, bem como os exames laboratoriais de rotina. A paciente foi mantida em observação e após recuperação completa da memória em menos de 24 horas foi liberada. Os mesmos exames de imagem solicitados estiveram normais nos episódios anteriores de amnesia global transitória.

3 I DISCUSSÃO

A Amnésia Global Transitória (AGT) ocorre mais frequentemente em indivíduos com idade superior a 50 anos, sendo o pico de incidência 63,9 anos, muito próximo a idade da paciente em questão, porém a maioria dos indivíduos apresenta um único episódio de AGT durante a vida, a recorrência ocorre em 2,6 a 26% dos casos registrados na literatura. Estudos anteriores apresentavam altas taxas de recorrência, no entanto tal viés deu-se pela inclusão errônea de ataques isquêmicos transitórios no diagnóstico de AGT. Os critérios diagnósticos foram melhor estabelecidos recentemente para excluir tal diagnóstico diferencial, sendo eles – a ocorrência de um quadro de amnésia global (anterógrada e retrógrada) não acompanhada de outros déficits neurológicos, com duração de duas a vinte e quatro horas cuja recuperação seja espontânea. Acredita-se que no caso em questão trata-se da recorrência da AGT de fato, tendo em vista que os 3 episódios obedecem o acordo de critério diagnóstico vigente. Ademais, padrões anormais de difusão no hipocampo também estiveram presentes em até 88% das NMR dos pacientes com AGT encontrados na literatura.

4 I COMENTÁRIOS FINAIS

O caso relatado é de suma importância pela evidente correlação entre os sintomas e os critérios diagnósticos, bem como pelas recorrências confirmadas que destoa do padrão epidemiológico. Neste ínterim, o estudo da AGT é importante não apenas para o conhecimento do neurologista clínico, mas também para a neurociência e classe médica em geral, pois é uma condição clínica benigna de estudo da memória episódica e transitória, a qual deve ter seu reconhecimento e diagnóstico feito com precocidade. Visto que a AGT é uma condição que assusta os familiares do paciente e a ele próprio o encaminhando ao pronto socorro e gerando aflições.

REFERÊNCIAS

1- ANTÔNIO CORNEHL DA SILVA, Olimpio; RIBEIRO TIENGO, Rodrigo. **Amnésia Global Transitória: Relato de Caso**. Revista Ciências em Saúde, [*s. l.*], 2014.

2- JEONG, Moonyoung *et al*. **Medical Procedure-Related Transient Global Amnesia**. Europen Neurology, [*s. l.*], 2018.

3- MORRIS, Ken; A. RABINSTEIN, Alejandro; P. YOUNG, Nathan. **Factors Associated With Risk of Recurrent Transient Global Amnesia**. JAMA Neurology, [*s. l.*], 2020.

4- MAROLY LESSA MANTOVANI, Charles; VIETTA LUNARDI, Giovanna. **TRANSIENT GLOBAL AMNESIA: case report and brief literature review**. Revista Científica Fagoc Saúde , [*s. l.*], 2019.

5- QUINETTE, Peggy. **What does transient global amnesia really mean? Review of the literature and thorough study of 142 cases**. [*S. l.*: *s. n.*], 2006.

6- SANDER, Kerstin; SANDER, Dirk. **New insights into transient global amnesia: recent imaging and clinical findings**. Lancet Neurol, [*s. l.*], 2005.

7- SILVA RAFAEL, Marianna *et al*. **GLOBAL TRANSIENT AMNESIA: EPIDEMIOLOGY, PATHOPHYSIOLOGY, CLINICAL FEATURES AND THERAPEUTICS**. Revista Brasileira de Neurologia, [*s. l.*], 2017.

8- TYNAS, Rebecca; K. PANEGYRES, Peter. **Factors determining recurrence in transient global amnesia**. BMC Neurology , [*s. l.*], 2020.

CAPÍTULO 3

ANÁLISE MORFOQUANTITATIVA DE ÁREAS CORTICAIS E SUBCORTICAIS DE RATOS *WISTAR* TRATADOS COM IMUNOSSUPRESSORES

Data de aceite: 04/01/2021
Data de submissão: 26/10/2020

Matheus Hideki Taborda
Universidade Federal do Paraná
Curitiba - Paraná
http://lattes.cnpq.br/0127603893386488

Djanira Aparecida da Luz Veronez
Universidade Federal do Paraná
Curitiba - Paraná
http://lattes.cnpq.br/9947917203115255

Daniel Pereira
Universidade Federal do Paraná
Curitiba - Paraná
http://lattes.cnpq.br/5877342681294989

Elizeu Daniel da Silva Junior
Universidade Federal do Paraná
Curitiba - Paraná
http://lattes.cnpq.br/7369640162358459

Jéssica Romanelli Amorim de Souza
Universidade Federal do Paraná
Curitiba - Paraná
http://lattes.cnpq.br/6419110379806519

Letícia Piloto Zatta
Universidade Federal do Paraná
Curitiba - Paraná
http://lattes.cnpq.br/3530432661644540

Luis Fernando Spagnuolo Brunello
Universidade Federal do Paraná
Curitiba - Paraná
http://lattes.cnpq.br/5141998221605405

Marcelo Alves Aranha
Universidade Federal do Paraná
Curitiba - Paraná
http://lattes.cnpq.br/0388408259504051

RESUMO: Convulsão é uma alteração súbita da função do córtex em resposta a uma desorganização anormal das células cerebrais. Clinicamente pode se apresentar com fenômenos anormais motores, sensoriais e psíquicos. O resultado de manifestações recorrentes de crises convulsivas é a epilepsia, em que há uma hiperestimulação elétrica da rede neuronal no córtex cerebral. A epilepsia pode estar relacionada a fatores genéticos ou diversas outras causas. Estudos recentes vêm demonstrando uma relação importante entre convulsão e uma classe específica de drogas, os imunossupressores, principalmente Tacrolimus. Estudos randomizados prospectivos demonstraram que 5 a 10% dos pacientes que fizeram o uso de Tacrolimus após um transplante de órgão, para prevenir a rejeição, desenvolviam convulsões relacionadas a esse fármaco. O exato mecanismo celular e molecular desse efeito neurotóxico do Tacrolimus e do Micofenolato Mofetil ainda não foi descrito. Neste sentido, o objetivo deste trabalho foi desenvolver um estudo morfoquantitativo de áreas corticais (frontal, parietal e temporal) e subcorticais (hipocampo e corpo amigdalóide) em ratos *Wistar* submetidos ao uso de Tacrolimus e Micofenolato Mofetil. Foram utilizados 40 ratos *Wistar*, divididos igualmente para compor 4 grupos: grupo Controle (sem administração de

medicação), grupo Tacrolimus, grupo Micofenolato e grupo Sham (administração de soro fisiológico). Após o período de tratamento os animais foram sacrificados, os encéfalos removidos para preparação histológica do laminário. Todas as lâminas preparadas com a técnica histoquímica de Hematoxilina-Eosina foram analisadas em fotomicroscópio para análise morfoquantitativa a partir da obtenção de parâmetros estereológicos. As análises morfoquantitativas permitiram concluir que não foram identificadas alterações no número de células das regiões corticais e subcorticais estudadas. Não houve alterações significativas na densidade numérica, densidade volumétrica e densidade de área dos corpos celulares dos neurônios do córtex frontal, temporal e parietal, bem como do corpo amigdalóide e do hipocampo.
PALAVRAS-CHAVE: Cérebro; Imunossupressores; Tacrolimus; Micofenolato; Síndromes Neurotóxicas.

MORPHOQUANTITATIVE ANALYSIS OF CORTICAL AND SUBCORTICAL AREAS OF *WISTAR* RATS TREATED WITH IMMUNOSUPPRESSIVE AGENTS

ABSTRACT: Seizure is a sudden change in the function of the cortex in response to an abnormal disorganization of brain cells. Clinically, it may present with abnormal motor, sensory and psychic phenomena. The result of recurrent manifestations of seizures is epilepsy, in which there is an electrical hyperstimulation of the neuronal network in the cerebral cortex. Epilepsy can be related to genetic factors or several other causes. Recent studies have demonstrated an important relationship between seizures and a specific class of drugs, immunosuppressants, mainly Tacrolimus. Prospective randomized studies showed that 5 to 10% of patients who used Tacrolimus after an organ transplant, to prevent rejection, developed seizures related to this drug. The exact cellular and molecular mechanism of this neurotoxic effect of Tacrolimus and Mycophenolate Mofetil has not yet been described. In this sense, the objective of this work was to develop a morpho-quantitative study of cortical (frontal, parietal and temporal) and subcortical (hippocampus and amygdaloid body) areas in *Wistar* rats submitted to the use of Tacrolimus and Mycophenolate Mofetil. Forty *Wistar* rats were used, divided equally to compose 4 groups: Control group (without medication administration), Tacrolimus group, Mycophenolate group and Sham group (administration of saline). After the treatment period, the animals were sacrificed, the brain removed for histological preparation of the laminar. All slides prepared with the Hematoxylin-Eosin histochemical technique were analyzed in a photomicroscope for morpho-quantitative analysis based on stereological parameters. The morpho-quantitative analysis allowed us to conclude that no changes in the number of cells in the studied cortical and subcortical regions were identified. There were no significant changes in the numerical density, volumetric density and area density of the cell bodies of the neurons in the frontal, temporal and parietal cortex, as well as in the amygdaloid body and the hippocampus.
KEYWORDS: Cerebrum; Immunosuppresive Agents; FK506; Mycophenolic Acid, Neurotoxicity Syndromes.

1 I INTRODUÇÃO

O transplante de órgãos no Brasil teve início na década de 60 e teve como seu

primeiro exemplar um transplante renal no ano de 1964, desde então houve um grande crescimento do número de transplantes realizados e um aprimoramento cada vez maior da técnica utilizada. Uma das principais dificuldades iniciais após uma cirurgia de sucesso era minimizar e, se possível, evitar a rejeição do novo órgão pelo organismo receptor.

Com o avanço da tecnologia, da indústria farmacêutica e desenvolvimento de novos medicamentos, foram criadas diretrizes internacionais diretrizes a respeito da utilização de terapia imunossupressora, que é amplamente indicada para reduzir as respostas imunes dos pós-transplantados ao novo órgão.

Nos dias atuais existe um protocolo de tratamento imunossupressor específico para cada tipo de transplante realizado. Os principais são: Azatioprina, Ciclosporinas, Tacrolimus (TAC), Micofenolato Mofetil (MMF), Rapamicina e anticorpos contra receptores de linfócitos (OKT3, anti-IL-2R).

No entanto, por melhores que sejam os medicamentos utilizados na terapia imunossupressora não estão isentos de efeitos adversos e complicações tardias. A neurotoxicidade é o efeito colateral mais comum e ocorre em 25% dos pacientes submetidos à terapia imunossupressora (DHAR; HUMAN, 2011; WIJDICKS, 2001).

Os fármacos Tacrolimus e Micofenolato Mofetil são imunossupressores importantes para evitar a rejeição do órgão transplantado. A maior parte do sucesso de transplante de órgãos, principalmente no caso de transplante de fígado, se deve principalmente à associação de ambos os fármacos, aumentando a potência imunossupressora (GLANEMANN et al., 2001; VARGHESE et al., 2014).

Estudos demonstram que pacientes em terapia combinada de Tacrolimus com Micofenolato Mofetil apresentam efeitos neurotóxicos assim como o Tacrolimus individualmente. Porém, a substituição do Tacrolimus por Micofenolato Mofetil em pacientes transplantados, verificou-se melhora da neurotoxicidade com a administração da nova droga (FROUD et al.; JIMÉNEZ-PÉREZ et al., 2006).

A neurotoxicidade do Tacrolimus é um efeito adverso no sistema nervoso central conhecido. Em um estudo feito com administração de Tacrolimus em 32 casos de transplante de fígado, 7 pacientes (21,9% do casos) apresentaram neurotoxicidade em três diferentes dosagens. Os sintomas incluíam cefaleia, tremores, convulsões, confusão e psicose (VARGHESE et al., 2014).

A fim reduzir as complicações neurológicas por Tacrolimus é recomendado que substitua para outros imunossupressores, como o Micofenolato Mofetil (WIJDICKS, 2001). Os efeitos neurotóxicos do Micofenolato Mofetil são raros e leves, apresentando-se geralmente como cefaleia e depressão (ZHANG; EGASHIRA; MASUDA, 2019).

Todavia, a quantidade de pesquisas científicas relacionando o espectro de ação do Tacrolimus e do Micofenolato Mofetil a diferentes áreas corticais e subcorticais do cérebro e seus efeitos morfofuncionais são escassas.

Neste sentido, o objetivo deste trabalho é desenvolver um estudo morfoquantitativo

do córtex frontal, temporal e parietal, corpo amigdaloide e hipocampo em ratos *Wistar* submetidos ao uso de Tacrolimus e Micofenolato Mofetil.

2 | METODOLOGIA

Foram utilizados quarenta ratos *Wistar* (*Rattus novergicus albinus*, Rodentia, Mammalia), machos, 70 dias de idade, com peso entre 300 e 350 gramas, fornecidos pelo Biotério do Setor de Ciências Biológicas da Universidade Federal do Paraná. Os animais permaneceram durante todo o período em que se desenvolveu a pesquisa, alojados em gaiolas apropriadas (em grupos de 5 animais) em biotério, com ciclos diurno/noturno de 12 horas, temperatura ambiente de 26 ± 1ºC, umidade de 45% e com água e ração para ratos *ad libitum*. Após este período, os ratos foram aleatoriamente classificados em quatro grupos, cada um contendo 10 animais: I) Controle – Sem administração de medicação; II) Tacrolimus - Administração de uma dose diária de Tacrolimus (1mg/kg peso) diluído em SF 0,9%, via gavagem; III) Micofenolato – Administração de uma dose diária de Micofenolato Mofetil (30mg/kg peso) diluído em SF 0,9%, via gavagem ; IV) Sham - Administração de SF 0,9% fornecidos aos grupos III e IV, via gavagem.

Administração das drogas

Os medicamentos, Tacrolimus e Micofenolato Mofetil, foram diluídos em solução fisiológica 0,9% imediatamente antes de sua utilização. Para fins de padronização, as diluições foram realizadas seguindo o mesmo protocolo: 9mg de Tacrolimus diluídos em 7ml de SF 0,9%, perfazendo 1,28mg/ml; 500mg de Micofenolato Mofetil (1 comprimido) diluídos em 30ml de SF 0,9%, perfazendo 16,7mg/ml. Após a diluição, o volume oferecido aos animais foi semelhante entre os grupos, bem como no grupo SHAM, nunca ultrapassando 0,7ml, com o intuito de reduzir a possibilidade de refluxo do material instilado.

Os medicamentos e/ou placebo foram administrados via gavagem. Para tanto, os animais foram imobilizados por meio da preensão manual de sua região dorso cranial e cauda, garantindo assim que os mesmos permanecessem imóveis durante o procedimento. A sonda de gavagem, acoplada a uma seringa de 1ml (contendo o material a ser injetado) foi introduzida delicadamente via cavidade oral, passando pelo esôfago para finalmente chegar ao estômago. Após verificar a passagem da sonda no trato digestivo, a solução foi delicadamente injetada, evitando assim o refluxo da mesma, bem como desconforto ao animal.

Os animais experimentais foram acompanhados por um período de 14 semanas. Durante este período foram semanalmente pesados para que a dose dos medicamentos utilizados fosse ajustada conforme o peso. Durante o processo os animais receberam identificação em sua cauda, com isso foi possível individualizar a dose adequada a cada animal.

Ao final deste período os animais foram submetidos ao procedimento de retirada de material para análise.

Coleta do material para análise histológica

Para a realização do procedimento cirúrgico os animais foram anestesiados com uma associação de Xilazina (5mg/kg) e Cetamina (100mg/Kg) intraperitoneal.

Após o sacrifício dos animais, foi realizada decapitação por meio de guilhotina manual para, posteriormente, executar a trepanação e remoção dos encéfalos utilizando bisturi (lâmina 24), tesoura curva, espátula metálica e tesoura com ponta pequena. Logo após a coleta, estes foram fixados em solução de Alfac (formaldeído (37-40%), ácido acético glacial e álcool etílico 80º) durante um período de 16 horas e realocados em recipientes contendo álcool 70º onde permaneceram até o momento da emblocagem em resina Paraplast®.

Para microtomia e realização da coloração histológica foram realizados cortes aleatórios e uniformemente isotrópicos (AUI) dos encéfalos, utilizando o micrótomo Gebrauchshin weise fur Minot-Mikrotom, modelo 1212 da empresa E. Leitz Wetzlar para obtenção dos cortes com 7μm de espessura.

As áreas específicas do Sistema Nervoso (córtex do lobo frontal, temporal, parietal, corpo amigdaloide e hipocampo) rato foram selecionadas de acordo com o Guia Estereotáxico de Coordenadas descrito por George Paxinos e Charles Watson (*The Rat Brain – In Stereotaxic Coordinates*, 2005).

Para coloração de HE foi utilizado o protocolo clássico com algumas adaptações. As lâminas foram colocadas, por um minuto, em solução Hematoxilina Harris. Em seguida, foram lavadas em água corrente por 10 minutos. Posteriormente, as lâminas foram lavadas em água destilada duas vezes consecutivas (5 minutos cada). Após este procedimento, foram impregnadas com Eosina-Floxina por 45 segundos. Esse material foi imediatamente lavado com água destilada para que na sequência fosse desparafinado, desidratado e colocado na lâmina. Após corado e lavado adequadamente, o material foi montado em lâminas utilizando Entellan®.

Foram feitos cortes coronais aleatórios e uniformemente isotrópicos (AUI) dos encéfalos, com 7 μm de espessura obtidos a partir dos blocos para processamento da técnica histoquímica de H/E (Hematoxilina de Harris e Eosina/Floxina).

Morfoquantificação

Todo laminário foi fotodocumentado no Laboratório Multiusuário de Microscopia de Fluorescência Convencional e Confocal (Universidade Federal do Paraná/Setor de Ciências Biológicas) e essas imagens foram obtidas utilizando a câmera Cool Cube 1 - Metasystems acoplada ao microscópio Axio Imager Z2 (Carl Zeiss, Jena, DE), equipado com software de captura automatizada Metafer 4/VSlide (Metasystems, Altlussheim, DE) e observada no

software VsViewer® (Metasystems, Altlussheim, DE).

Posteriormente, as imagens obtidas foram trabalhadas no software VsViewer® com aumento de 30 vezes, tendo como objetivo a seleção e obtenção do local desejado para análise em cada corte, com aumento e precisão adequados para o ajuste das máscaras para exatidão de localização e as grades do *dissector* físico, destinados a delimitar a área de quantificação. Para esta captação, foi utilizado Ultrabook Asus S550C conectado a um monitor de vídeo Hewlett Packard Elite Display E241i no qual houve a distinção entre as áreas estudadas nos hemisférios cerebrais, gerando imagens distintas para cada antímero. Com a ajuda do software Photoshop CS 6Extended® (Adobe), foram criadas máscaras (baseadas nas imagens do Guia Estereotáxico de Paxinos e Watson, 2005). Para cada uma dessas imagens e seu antímero correspondente, com objetivo de delimitar o núcleo. Posteriormente, foi confeccionado o *dissector* físico com dimensões de 200 x 200 μm, específico para a morfoquantificação.

Para a quantificação estereológica dos corpos celulares dos neurônios foi utilizado o Princípio do *Dissector* Físico. Este sistema impõe a aplicação de uma moldura formada por uma linha proibida e por outra permitida, delimitando uma área de 40.000 μm^2, onde são contabilizados apenas os corpos celulares dos neurônios do plano superior que se encontram dentro da moldura ou tocando a sua linha permitida.

Foram determinados os seguintes parâmetros estereológicos dos corpos celulares dos neurônios como: densidade numérica (Nv) e densidade de área (Na).

A quantificação foi obtida manualmente com auxílio do software Image J®, onde foram selecionados e identificados todos neurônios no d*issector* físico, sempre a partir das linhas de quantificação e suas restrições. Para a contagem estereológica foi utilizado o Sistema-Teste M^{42} constituído por um conjunto de linhas e pontos que sobreposto a imagem morfológica bidimensional fornece parâmetros tridimensionais.

Foram determinados os seguintes parâmetros estereológicos (densidade numérica, densidade volumétrica e densidade de área) dos corpos celulares dos neurônios do córtex dos lobos cerebrais, frontal, temporal e parietal, corpo amigdaloide e hipocampo.

A análise estatística entre os grupos Controle, Sham, Tacrolimus e Micofenolato foram testadas utilizando o teste não paramétrico de Kruskal-Wallis seguindo o teste de Mann-Whitney para testar possíveis diferenças entre os grupos. Foi considerado significativo o índice de significância maior ou igual a 0.05.

3 I RESULTADOS E DISCUSSÃO

No presente trabalho, foi utilizado um modelo experimental com a finalidade de observar a quantificação dos neurônios de áreas corticais e subcorticais em ratos *Wistar* machos tratados ou não com os imunossupressores MMF e TAC. Desta forma, foi constituído o grupo Controle, sem administração de medicação; o grupo Tacrolimus com

a administração de uma dose diária de TAC (1mg/kg peso) diluído em solução fisiológica 0,9%; o grupo Micofenolato com a administração de uma dose diária de MMF (30mg/kg peso) diluído em solução fisiológica 0,9% e o grupo Sham com a administração de solução fisiológica 0,9%. Sendo utilizada a via gavagem para os grupos Tacrolimus, Micofenolato e Sham.

O método estereológico para o estudo morfoquantitativo dos corpos celulares dos neurônios demonstrou ser eficiente para aquisição da densidade neuronal e número total de neurônios de áreas corticais e subcorticais para posterior comparação entre ratos *Wistar* não tratados e tratados com os imunossupressores, TAC e MMF. No entanto, devido à distribuição neuronal anisotrópica do tecido nervoso, não foi possível a obtenção da estimativa volumétrica de região estudada.

Não foi encontrado na literatura protocolo de pesquisa semelhante para análise dos efeitos dos imunossupressores, TAC e MMF nas regiões do lobo frontal, temporal, parietal, hipocampo e corpo amigdaloide de ratos *Wistar* e a relação com a neurotoxicidade.

Nesta pesquisa experimental, após análise estatística, não foi evidenciada perda neuronal em nenhum dos grupos estudados, em todas as regiões corticais e subcorticais estudadas. Provavelmente, isso ocorreu pelo fato de que os animais experimentais não foram tratados com uma dose e um tempo suficiente para produzirem efeitos neurotóxicos esperados.

Torna-se importante ressaltar que não houve manifestações clínicas nos animais experimentais que apontassem neurotoxicidade. Da mesma forma, não foi identificado morte neuronal.

A princípio, no desenvolvimento dessa pesquisa experimental esperava-se encontrar alterações morfoquantitativas nos neurônios do córtex frontal, temporal, parietal, em comparação aos grupos controle e Sham. Entretanto, não houve diferença significativa nos resultados estereológicos que pudessem corroborar com estudos desenvolvidos por Glanemann et al. (2001); Anghel et al. (2013) e Varghese et al. (2014).

Há suspeitas de que o Tacrolimus possa causar alterações na barreira hematoencefálica devido a ocorrência de vasoconstrição devido ao aumento de endotelina e apoptose de células endoteliais (ANGHEL et al., 2013).

O Tacrolimus é um antimicrobiano macrolídeo isolado do *Streptomyces tsukubaensis.* Assim como a ciclosporina, seu mecanismo de ação se dá pela inibição da calcineurina. Porém, se difere por se ligar à imunofilina FKBP e não à ciclofilina. É utilizado principalmente para prevenir rejeição de órgãos após transplante. Dentre os efeitos adversos, se destacam neurotoxicidade (tremor, cefaleia, distúrbios motores e convulsões), nefrotoxicidade, distúrbios gastrointestinais e metabólicos (BECHSTEIN, 2000; WIJDICKS, 2011; RANG et al, 2012).

Segundo Baldini (2010), um dos principais efeitos adversos do Tacrolimus é a neurotoxicidade. O Tacrolimus pode causar tremor leve em cerca de 35-55% dos pacientes

que fazem o uso da droga. Não tão comum, mas também pode levar a uma síndrome chamada de leucoencefalopatia reversível posterior, que se caracteriza por apresentar cefaleia, alterações visuais e convulsões, é uma síndrome de hipertensão aguda.

Estudo desenvolvido por Sevmis (2007), em relação ao uso de Tacrolimus intravenoso, foi observado manifestações como mutismo, encefalopatia, convulsões, alterações neurológicas focais e até mesmo coma. Esses efeitos neurotóxicos foram corroborados por Butcher (1997) que relatou que, geralmente, esses efeitos neurotóxicos são reversíveis com mudança para via oral ou diminuição da dose.

O Micofenolato Mofetil é um derivado semissintético de antibiótico fúngico. Essa droga se converte em ácido micofenólico e atua inibindo a enzima inosina monofosfato desidrogenase, responsável pela síntese de purinas nos linfócitos B e T. Como as purinas fazem parte da via de metabolização dessas células, o fármaco gera supressão da proliferação dos linfócitos T e B e também reduz a produção de linfócitos T citotóxicos. Tem ação razoavelmente seletiva. Possui efeitos adversos relacionados ao trato gastrointestinal (RANG et al, 2012).

Apesar de não apresentar tantos efeitos neurotóxicos como o Tacrolimus, foi relatado alguns efeitos adversos do Micofenolato Mofetil em relação ao sistema nervoso central. Entre eles estão: dores de cabeça, tremores, fraqueza, tontura, agitação, confusão, depressão, sonolência, dormência, ansiedade, alterações de pensamento e humor, espasmos musculares e até mesmo convulsões em casos mais graves.

Estudos recentes vêm demonstrando uma relação importante entre convulsão e uma classe específica de drogas, os imunossupressores, principalmente do Tacrolimus. Estudos randomizados prospectivos mostram que 5 a 10% dos pacientes que fazem o uso de Tacrolimus após um transplante de órgão, para prevenir a rejeição, desenvolviam convulsões relacionadas a esse fármaco. O exato mecanismo celular e molecular desse efeito neurotóxico do Tacrolimus ainda não foi descrito, mas há fortes evidências que o Tacrolimus estimula fibras paralelas de células piramidais do núcleo coclear dorsal, o que poderia estar relacionado com o aparecimento de zumbidos (SEVMIS, 2007; ANGHEL, 2013).

O estudo desenvolvido por Asai *et al.*, (1999) relatou que altos níveis de calcineurina podem levar à morte neuronal. Desta forma, diversas terapias com imunossupressores inibidores de calcineurina tentam substituí-las, quando possivel, ou associar essas drogas à outras que não apresentam efeitos neurotóxicos, como é o caso do MMF, que segundo Mukherjee (2009) e Anghel *et al.* (2013) não possui efeito de neurotoxicidade. Contudo, a bula aprovada pela ANVISA em 29 de outubro de 2015 do medicamento Cellcept®, utilizado no estudo como suplementação do MMF informa que nos testes realizados, entre 3% e 10% dos pacientes apresentaram vertigem, depressão, convulsão, tremores, neuropatias, alucinações, delírio entre outros efeitos de ordem neurológica e além destes, apresentaram ganho de peso classificado como muito comum nos casos de transplantes cardíacos e

comum quando estes pacientes foram submetidos a transplante renal e hepático.

A ausência de alterações morfoquantitativas dos neurônios de áreas corticais e subcorticais nos diferentes grupos estudados não confirma notoriamente ausência de efeitos dos imunossupressores no Sistema Nervoso Central. Desta forma, outros métodos investigativos tornam-se necessários para avaliar os efeitos neurotóxicos dos imunossupressores em diferentes regiões do encéfalo.

Estudos futuros podem incluir o uso de imunohistoquímica para incluir novos parâmetros nas análises, assim, como o uso de doses neurotóxicas para melhorar a acurácia das análises nos animais experimentais.

4 I CONCLUSÃO

Os resultados obtidos neste estudo experimental permitiu concluir que não foram identificadas alterações no número de células das regiões corticais e subcorticais estudadas. Não houve alterações significativas na densidade numérica e densidade de área dos corpos celulares dos neurônios do córtex frontal, temporal e parietal, bem como do corpo amigdaloide e do hipocampo.

REFERÊNCIAS

ANGHEL, D.; TANASESCU, R.; CAMPEANU, A.; et al. **Neurotoxicity of immunosuppressive therapies in organ transplantation.** Mædica, v. 8, n. 2, p. 170–5, Jun 2013. Disponível em: https://www.ncbi.nlm.nih.gov/pmc/articles/PMC3865126/. Acesso em: 26 out. 2020.

ASAI, A. et al. **High level calcineurin activity predisposes neuronal cells to apoptosis**. J Biol Chem, v. 274, n. 48, p. 34450-8, Nov 1999. Disponível em: https://pubmed.ncbi.nlm.nih.gov/10567426/. Acesso em: 26 out. 2020.

BALDINI, M.; BARTOLINI, E.; GORI, S.; et al. **Epilepsy after neuroimaging normalization in a woman with Tacrolimus-related posterior reversible encephalopathy syndrome.** Epilepsy & behavior : E&B, v. 17, n. 4, p. 558–60, Abr 2010. Disponível em: https://pubmed.ncbi.nlm.nih.gov/20171145/. Acesso em: 26 out. 2020.

BECHSTEIN, Wolf O. Bechstein W. **Neurotoxicity of calcineurin inhibitors**. Transplant International, v. 13, n. 5, p. 313–326, Jun 2000. Disponível em: https://onlinelibrary.wiley.com/doi/abs/10.1111/j.1432-2277.2000.tb01004.x. Acesso em: 26 out. 2020

BUTCHER, S. P.; HENSHALL, D. C.; TERAMURA, Y.; IWASAKI, K.; SHARKEY, J. **Neuroprotective actions of FK506 in experimental stroke: in vivo evidence against an antiexcitotoxic mechanism.** The Journal of neuroscience, v. 17, n. 18, p. 6939–46, Aug 1997. Disponível em: https://europepmc.org/article/med/9278529. Acesso em: 26 out. 2020.

DHAR, Rajat; HUMAN, Theresa. **Central Nervous System Complications After Transplantation.** Neurologic Clinics, v. 29, n. 4, p. 943–972, Nov 2011. Disponível em: https://www.sciencedirect.com/science/article/abs/pii/S073386191100048X?via%3Dihub. Acesso em: 26 out. 2020.

FROUD, T.; BAIDAL, D. A.; PONTE, G. et al. **Resolution of Neurotoxicity and β-Cell Toxicity in an Islet Transplant Recipient Following Substitution of Tacrolimus With MMF.** Cell Transplantation, v. 15, n. 7, p. 613–620, ago 2006. Disponível em: https://journals.sagepub.com/doi/abs/10.3727/000000006783981639. Acesso em: 26 out. 2020.

GLANEMANN, M.; KLUPP, J.; LANGREHR, J.; et al. **Mycophenolate mofetil is superior in combination with Tacrolimus compared to cyclosporine for immunosuppressive therapy after liver transplantation.** Transplantation Proceedings, v. 33, n. 1-2, p. 1069–1070, fev-mar. 2001. Disponível em: https://pubmed.ncbi.nlm.nih.gov/11267194/. Acesso em: 26 out. 2020.

JIMÉNEZ-PÉREZ, M.; LOZANO REY, J. M.; MARÍN GARCÍA, D.; et al. **Efficacy and safety of monotherapy with mycophenolate mofetil in liver transplantation**. Transplantation proceedings, v. 38, n. 8, p. 2480–1, out 2006. Disponível em: https://pubmed.ncbi.nlm.nih.gov/17097974/. Acesso em: 26 out. 2020.

MUKHERJEE, S.; MUKHERJEE, U. **A comprehensive review of immunosuppression used for liver transplantation**. J Transplant, v. 2009, p. 701464, jul 2009. Disponível em: https://pubmed.ncbi.nlm.nih.gov/20130772/. Acesso em: 26 out. 2020.

PAXINOS, G., WATSON, C. **The Rat Brain - in stereotaxic coordinates**. 5. ed. Rio de Janeiro: Elsevier (CD-ROM), 2005.

RANG, H.P.; DALE, M.M.; RITTER, J.M.; GARDNER, P. **Farmacologia.** 7ª ed. Rio de Janeiro: Elsevier, 2012.

SEVMIS, S.; KARAKAYALI, H.; EMIROGLU, R.; AKKOC, H.; HABERAL, M. **Tacrolimus-related seizure in the early postoperative period after liver transplantation.** Transplantation proceedings, v. 39, n. 4, p. 1211–3, mai 2007. Disponível em: https://pubmed.ncbi.nlm.nih.gov/17524935/. Acesso em: 26 out. 2020.

VARGHESE, J.; REDDY, M. S.; VENUGOPAL, K.; et al. **Tacrolimus-related adverse effects in liver transplant recipients: its association with trough concentrations**. Indian journal of gastroenterology, v. 33, n. 3, p. 219–25, mai 2014. Disponível em: https://pubmed.ncbi.nlm.nih.gov/24740447/. Acesso em: 26 out. 2020.

WIJDICKS, Eelco F.M. **Neurotoxicity of immunosuppressive drugs.** Liver Transplantation, v. 7, n. 11, p. 937-942, nov 2001. Disponível em: https://pubmed.ncbi.nlm.nih.gov/11699028/. Acesso em: 26 out. 2020.

ZHANG, Wei; EGASHIRA, Nobuaki; MASUDA, Satohiro. **Recent topics on the mechanisms of immunosuppressive therapy-related neurotoxicities**. International Journal of Molecular Sciences, v. 20, n. 13, p. 3210, jun 2019. Disponível em: https://pubmed.ncbi.nlm.nih.gov/31261959/. Acesso em: 26 out. 2020.

CAPÍTULO 4

APRESENTAÇÃO ATÍPICA DE DOENÇA DE KENNEDY – ALÉM DO NEURÔNIO MOTOR?

Data de aceite: 04/01/2021
Data de submissão: 28/09/2020

Pedro Nogueira Fontana
Hospital Universitário Oswaldo Cruz
Recife-Pernambuco
http://lattes.cnpq.br/1953729656592706

Fabíola Lys de Medeiros
Hospital Universitário Oswaldo Cruz
Recife-Pernambuco
http://lattes.cnpq.br/5311064989307077

Edmar Zanoteli
Universidade de São Paulo (FMUSP)
São Paulo-São Paulo
http://lattes.cnpq.br/0345383118760159

Carolina da Cunha Correia
Hospital Universitário Oswaldo Cruz
Recife-Pernambuco
http://lattes.cnpq.br/3726843963782567

RESUMO: A doença de Kennedy é uma forma hereditária de doença do neurônio motor. No entanto, há evidências experimentais de que a fraqueza muscular não decorre apenas da perda de neurônios motores, mas também de alterações nas células musculares esqueléticas. Descrevemos o caso de um paciente com doença de Kennedy geneticamente confirmada, cujos sintomas iniciais simularam quadro miopático. É possível que, em seres humanos, a fraqueza presente na doença de Kennedy decorra não apenas da perda de neurônios motores, mas também de alterações musculares.

PALAVRAS-CHAVE: Doença de Kennedy, miopatia, fraqueza, biópsia muscular.

ATYPICAL PRESENTATION OF KENNEDY DISEASE - BEYOND THE MOTOR NEURON?

ABSTRACT: Kennedy's disease is an inherited form of motor neuron disease. However, there is experimental evidence that muscle weakness results not only from loss of motor neurons, but also from changes in skeletal muscle cells. We describe the case of a patient with genetically confirmed Kennedy's disease, whose initial symptoms simulated myopathic condition. It is possible that, in humans, the weakness present in Kennedy's disease stems not only from the loss of motor neurons, but also from muscle changes.

KEYWORDS: Kennedy disease, myopathy, weakness, muscle biopsy.

1 I INTRODUÇÃO

A doença de Kennedy é uma rara condição genética ligada ao X, que leva à degeneração dos motoneurônios inferiores espinobulbares (FINSTERER, 2009). É causada por mutação no primeiro exon do gene que codifica o receptor de androgênios (AR), localizado no cromossomo Xq11-q12 (LA SPADA *et al*, 1991). Ao contrário da esclerose lateral amiotrófica, não afeta de modo marcante a sobrevida do indivíduo (FINSTERER *et al*, 2016). Embora seja uma doença do neurônio motor, há crescentes evidências mostrando que

a fraqueza muscular na doença de Kennedy talvez não seja causada apenas pela morte do neurônio motor, mas também por um efeito direto da disfunção do AR no músculo estriado esquelético (LIEBERMAN *et al*, 2015). Apesar disto, a literatura não mostra um número significativo de indivíduos com sinais clínicos de fraqueza de origem muscular.

Apresentação do caso: Homem de 50 anos, motorista, hipertenso, queixava-se de dificuldade para levantar-se e subir escadas há 2 anos; também tinha fraqueza em membros superiores, porém menos intensa. Negava diplopia, disfagia, câimbras ou colúria. Além disso, relatava que o irmão apresentava quadro semelhante. Ao exame neurológico, chamava atenção arreflexia tendínea global e força segmentar grau IV proximal nos quatro membros, sem fenômeno miotônico ou fasciculações. Exames laboratoriais revelavam CPK de 2564 UI/L, além de elevação de outras enzimas musculares. À biópsia muscular, foram evidenciadas alterações miopáticas, de características distróficas, além de fibras com aspecto de desnervação (figura 1). O quadro clínico do paciente evoluiu em 2 anos com ginecomastia, atrofia e fasciculações de língua, fasciculações periorais e tremor fino em mãos. Foi então levantada a hipótese de doença de Kennedy, que foi confirmada com teste genético. O paciente apresentava 44 repetições do trinucleotídeo CAG no gene AR.

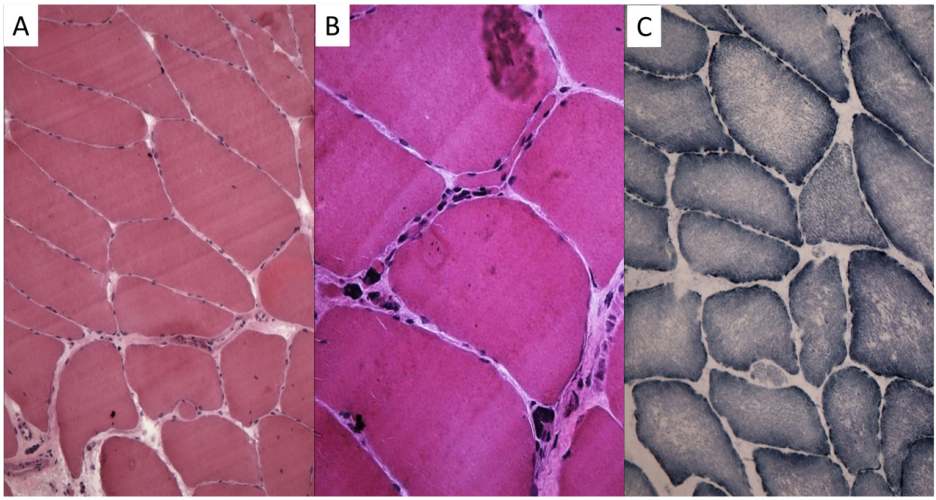

Figura 1: A: Hematoxilina-eosina, evidenciando aumento da variabilidade do calibre das fibras, algumas com perda do formato poligonal. B: Hematoxilina-eosina, mostrando bolsas nucleares e fibras atróficas e anguladas. C: Succinato desidrogenase, revelando falhas focais na arquitetura intermiofibrilar.

2 I DISCUSSÃO

O paciente procurou assistência médica por uma queixa que simulava um quadro miopático, por sua fraqueza proximal, ausência de fasciculações e elevação de CPK.

Durante a investigação, a biópsia muscular mostrou carterísticas mistas. É descrito que, na doença de Kennedy, a biópsia muscular pode ser atípica, apresentando tanto achados de doença muscular quanto de doença neurogênica (SORARÙ *et al*, 2008). Este fato está em consonância com achados de estudos experimentais, que identificaram acometimento muscular histológico antes do surgimento de fraqueza e fasciculações (YU *et al*, 2006). Além disso, já foram identificados achados miopáticos histológicos em mulheres carreadoras da mutação do gene AR assintomáticas (YU *et al*, 2006). Um estudo experimental demonstrou que a diferenciação de mioblastos em miotubos em indivíduos com doença de Kennedy é menor do que em indivíduos normais (MALENA *et al*, 2013). Tais estruturas estão relacionadas à miogênese e regeneração de fibras musculares (MALENA *et al*, 2013), e a deficiência dessa maturação pode estar implicada na fisiopatologia da fraqueza de origem muscular na doença de Kennedy.

3 I CONCLUSÃO

Os fenômenos que causam a fraqueza na doença de Kennedy são complexos e ainda não completamente compreendidos. Acreditamos que o caso descrito configure uma forma de apresentação atípica da doença de Kennedy, apoiando o entendimento de que o músculo tem participação primária no processo de fraqueza desta doença.

REFERÊNCIAS

Finsterer J. **Bulbar and spinal muscular atrophy (Kennedy's disease): A review.** Eur J Neurol. 2009;16(5):556–61

Finsterer J, Soraru G. **Onset Manifestations of Spinal and Bulbar Muscular Atrophy (Kennedy's Disease).** J Mol Neurosci. 2016;58(3):321–9.

La Spada AR, Wilson EM, Lubahn DB, Harding AE, Fischbeck KH. **Androgen receptor gene mutations in X-linked spinal and bulbar muscular atrophy.** Nature. 1991; 352:77–79.

Lieberman AP, Yu Z, Murray S, Peralta R, Low A, Shuling G, et al. **Peripheral androgen receptor gene suppression rescues disease in mouse models of spinal and bulbar muscular atrophy.** Cell Rep. 2015;311(6):587–96.

Malena A, Pennuto M, Tezze C, Querin G, D'Ascenzo C, Silani V, et al. **Androgen-dependent impairment of myogenesis in spinal and bulbar muscular atrophy.** Vol. 126, Acta Neuropathologica. 2013. p. 109–21.

Sorarù G, D'Ascenzo C, Polo A, Palmieri A, Baggio L, Vergani L, et al. **Spinal and bulbar muscular atrophy: Skeletal muscle pathology in male patients and heterozygous females.** J Neurol Sci. 2008;264(1–2):100–5

Yu Z, Dadgar N, Albertelli M, Gruis K, Jordan C, Robins DM, et al. **Androgen-dependent pathology demonstrates myopathic contribution to the Kennedy disease phenotype in a mouse knock-in model.** J Clin Invest. 2006;116(10):2663–72.

CAPÍTULO 5

ATUALIZAÇÃO DA DOENÇA PEDIÁTRICA NEUROPSIQUIÁTRICA AUTOIMUNE ASSOCIADA AO STREPTOCOCO: UMA REVISÃO SISTEMÁTICA DA LITERATURA

Data de aceite: 04/01/2021
Data de submissão: 26/10/2020

Caio de Almeida Lellis
Pontifícia Universidade Católica de Goiás (PUC-GO)
Goiânia, Goiás
http://lattes.cnpq.br/3686186841423330

Isabela Garcia Bessa
Pontifícia Universidade Católica de Goiás (PUC-GO)
Goiânia, Goiás
http://lattes.cnpq.br/7899575818268065

Natalia Guisolphi
Pontifícia Universidade Católica de Goiás (PUC-GO)
Goiânia, Goiás
http://lattes.cnpq.br/0237995807768715

Laura Prado Siqueira
Pontifícia Universidade Católica de Goiás (PUC-GO)
Goiânia, Goiás
http://lattes.cnpq.br/5739815378077956

Luísa Oliveira Lemos
Pontifícia Universidade Católica de Goiás (PUC-GO)
Goiânia, Goiás
http://lattes.cnpq.br/8701731003433677

Maria Luiza Gonzaga de Oliveira
Centro Universitário de Anápolis – Unievangélica
Anápolis, Goiás
http://lattes.cnpq.br/4076639695216741

Kamylla Lohannye Fonseca e Silva
Pontifícia Universidade Católica de Goiás (PUC-GO)
Goiânia, Goiás
http://lattes.cnpq.br/5636905449572245

Sara Raquel Souza Silva
Pontifícia Universidade Católica de Goiás (PUC-GO)
Goiânia, Goiás
http://lattes.cnpq.br/4583503998375168

Ana Vitória Rocha Elias Dib
Pontifícia Universidade Católica de Goiás (PUC-GO)
Goiânia, Goiás
http://lattes.cnpq.br/6386813494249003

Giovanna Garcia de Oliveira
Pontifícia Universidade Católica de Goiás (PUC-GO)
Goiânia, Goiás
http://lattes.cnpq.br/0112040110213826

Maria Antônia da Costa Siqueira
Pontifícia Universidade Católica de Goiás (PUC-GO)
Goiânia, Goiás
http://lattes.cnpq.br/5696374695408653

Ricelly Pires Vieira
Pontifícia Universidade Católica de Goiás (PUC-GO)
Goiânia, Goiás
http://lattes.cnpq.br/5361295696863678

RESUMO: Introdução: A doença pediátrica neuropsiquiátrica associada à infecção por

estreptococos beta-hemolíticos do grupo A (PANDAS) é caracterizada pelo aparecimento agudo de transtorno obsessivo-compulsivo (TOC) e/ou tiques devido a danos autoimunes aos núcleos da base, se relacionando com prejuízo à qualidade de vida dessas crianças. Metodologia: Trata-se de uma revisão sistemática da literatura nos bancos de dados PubMed, Lilacs e MedLine, com os descritores: "(Pediatric autoimmune neuropsychiatric disorder OR PANDAS) AND Streptococcus". Foram selecionados apenas os ensaios randomizados, meta-análises e relatos de caso publicados nos últimos 10 anos. Excluiu-se os estudos que não se enquadravam nos objetivos Resultados e Discussão: Foram apontados dois grupos de estratégias na terapêutica da PANDAS, sendo um voltado para a eliminação da fonte da inflamação, por meio dos antibióticos, e o outro para o manejo dos sintomas neuropsiquiátricos, por meio de terapêuticas farmacológicas e não farmacológicas padrões. Também, um estudo concluiu que a remoção dos autoanticorpos por aférese terapêutica do plasma é seguro e produz benefícios clínicos nas crianças com PANDAS grave, com redução de até 78% dos sintomas neuropsiquiátricos em 6 meses de tratamento. Acerca da terapêutica farmacológica, alguns estudos enfatizaram que as crianças com PANDAS são mais sensíveis aos inibidores de recaptação de serotonina e, por isso, o uso desse fármaco deve ser iniciado em doses menores e de forma gradual. Por outro lado, um relato de caso apontou que a dessensibilização e reprocessamento por meio dos movimentos oculares mostrou-se efetiva, com redução de 12 para 8 na escala do TOC. Conclusão: Deve-se buscar opções que tratam não só a infecção, mas também os sintomas neuropsiquiátricos e a saúde mental desses pacientes, atentando-se a variedade de tratamentos não farmacológicos e buscando minimizar os danos dos medicamentosos. Ademais, necessita-se de estudos de maior evidência acerca da eficácia da terapia com imunoglobulina intravenosa.
PALAVRAS-CHAVE: Doença pediátrica neuropsiquiátrica associada à infecção por estreptococo, PANDAS, estreptococo beta-hemolíticos do grupo A, neuropsiquiatria.

UPDATE OF PEDIATRIC AUTOIMMUNE NEUROPSYCHIATRIC DISORDER ASSOCIATED WITH STREPTOCOCCUS: A SYSTEMATIC REVIEW OF THE LITERATURE

ABSTRACT: Introduction: Pediatric Autoimmune Neuropsychiatric Disorders Associated with Streptococcal Infections (PANDAS) is characterized by the acute onset of obsessive-compulsive disorder (OCD) and/or tics due to autoimmune damage to the basal ganglia, which is related to impaired quality children's lives. Methodology: A systematic review of journal databases (PubMed, Lilacs and MedLine) with the descriptors: "Pediatric autoimmune neuropsychiatric disorder OR PANDAS AND Streptococcus". Only randomized trials, meta-analyzes and case reports published in the last 10 years were selected. Results and Discussion: Two groups of strategies were pointed out in the therapy of PANDAS. One of them aimed at eliminating the source of inflammation through antibiotics, and the other one proposes managing neuropsychiatric symptoms with pharmacological and non-pharmacological therapies. Also, a study concluded that the removal of autoantibodies by therapeutic apheresis from plasma is safe and produces clinical benefits in children with severe PANDAS, with up to 78% reduction in neuropsychiatric symptoms in 6 months of treatment. Regarding pharmacological therapy, some studies have emphasized that children with PANDAS are more sensitive to serotonin reuptake inhibitors and, therefore, the use of this drug should be started in smaller doses and

gradually. On the other hand, a case report pointed out that desensitization and reprocessing through eye movements proved to be effective, with a reduction from 12 to 8 on the OCD scale. Conclusion: Options that treat not only the infection, but also the neuropsychiatric symptoms and mental health of these patients should be sought, paying attention to the variety of non-pharmacological treatments and seeking to minimize the damage caused by medications. In addition, more evidence is needed on the effectiveness of therapy with intravenous immunoglobulin.
KEYWORDS: Pediatric neuropsychiatric disease associated with streptococcal infection, PANDAS, group A beta-hemolytic streptococcus, neuropsychiatry.

1 I INTRODUÇÃO

Descrita pela primeira vez em 1998, as doenças pediátrica neuropsiquiátrica autoimune associada à infecção por estreptococo (PANDAS) apresenta uma etiologia e fisiopatologia semelhante a Coréia de Sydenham, no entanto, é caracterizada por 5 critérios básicos: (1) presença de transtorno obsessivo-compulsivo (TOC) e/ou transtorno de tiques (DT), (2) sintomas que se iniciam antes da puberdade de (3) início súbito ou episódico com (4) associação temporal entre a infecção pelo estreptococos e (5) alterações psiquiátricas associadas com as anormalidades neurológicas (LEON et al. 2020).

Nesse contexto, embora a PANDAS seja considerada uma doença rara, seus portadores apresentam um sério prejuízo em sua qualidade de vida, sendo mais propensos a desenvolver doenças psiquiátricas, tanto por fatores fisiopatológicos como por questões sociais. Além disso, os danos neurológicos provocados por essa doença podem se tornar irreversíveis caso não tratados da forma correta e em tempo hábil (TOUFEXIS et al. 2014).

O presente estudo teve como objetivo revisar a literatura atual e identificar as opções terapêuticas e profiláticas mais eficazes no manejo da PANDAS, além disso, buscou-se esclarecer as descobertas recentes acerca de sua fisiopatologia.

2 I METODOLOGIA

Trata-se de uma revisão sistemática da literatura delineada com base em dois dos quatro critérios da estratégia PICO para formulação da pergunta de pesquisa: “Quais são as opções terapêuticas e profiláticas mais eficazes no manejo da PANDAS em pacientes pediátricos?”.

Para o desenvolvimento do presente estudo foram incluídos todos os artigos completos indexados, escritos nos idiomas inglês, português e espanhol, que se relacionavam com a PANDAS na população pediátrica, independente de gênero, que foram publicados entre 09/2010 e 09/2020. Os artigos que não estavam concluídos ou que não se enquadravam no objetivo do estudo foram excluídos.

Foi realizada uma estratégia de busca nos seguintes bancos de dados: PubMed (MedLine), Biblioteca Virtual em Saúde (Lilacs, IBECS, MedLine) e Cochrane Library.

Os descritores utilizados foram: “(Pediatric autoimmune neuropsychiatric disorder OR PANDAS) AND Streptococcus”. A última busca foi realizada em outubro de 2020.

3 I RESULTADOS E DISCUSSÃO

Um total de 89 estudos foram encontrados na busca nos bancos de dados eletrônicos. Por estarem duplicados, 17 foram removidos da listagem. Depois da revisão de títulos e resumos, 41 artigos foram excluídos, de forma que 21 permaneceram para a análise do texto completo. Desses, apenas um estudo não foi localizado integralmente e outros 3 não abordaram a PANDAS, sendo excluídos. Dessa forma, 17 artigos foram incluídos na síntese da análise qualitativa.

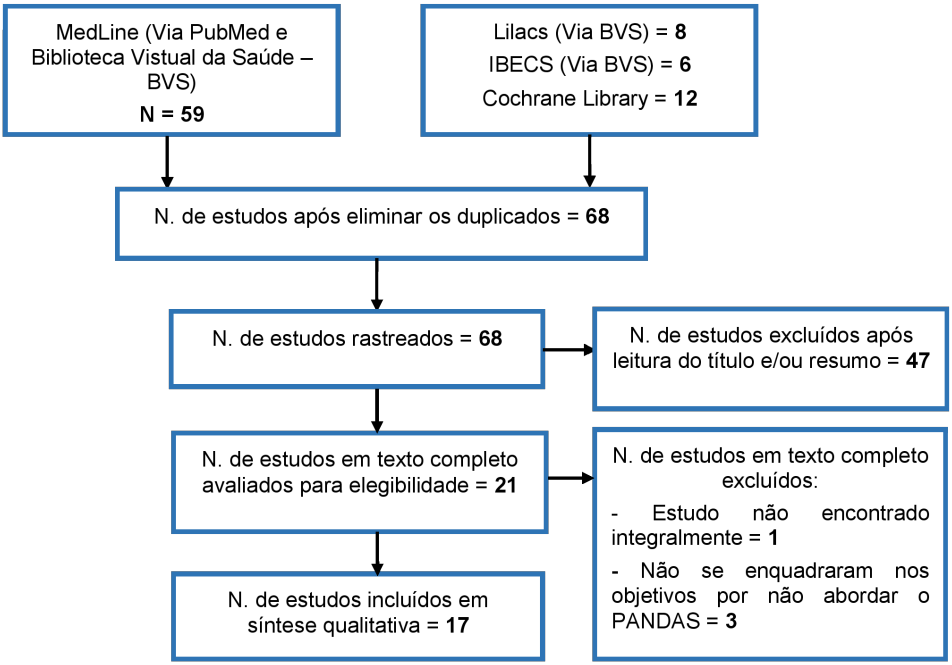

Figura 01: Fluxograma da metodologia utilizada na revisão sistemática.

Acerca da fisiopatologia, uma série de casos apontou uma disfunção da neurotransmissão dopaminérgica no circuito órbito-fronto-estriatal, parte da via mesolímbica relacionada à recompensa e desejo, estando associada aos sintomas neuropsiquiátricos dos pacientes com PANDAS (HACHIYA et al. 2013). Também, evidenciou-se que, por esse mesmo mecanismo, essas crianças são fisiologicamente mais sensíveis aos efeitos adversos dos inibidores de recaptação da serotonina (MOHAPATRA; AGARWAL; AGRAWAL, 2013).

Segundo Alexander et al. (2011), a PANDAS possui uma etiologia muito complexa e pouco conhecida pelos profissionais da saúde, assim, aponta-se uma elevada taxa de subnotificação e diagnósticos errôneos. Além disso, esses autores ressaltaram que os otorrinolaringologistas costumam estar envolvidos de forma significativa no atendimento de pacientes com infecções faríngeas por estreptococos do Grupo A, sendo assim, é de extrema importância que essa classe de médicos reconheçam os sintomas associados com PANDAS e proceda de forma adequada.

Sobre as opções terapêuticas, todos os estudos analisados apontaram a importância de se erradicar a infecção estreptocócica antes de iniciar os tratamentos específicos para as disfunções neuropsiquiátricas, visto que muitos desses casos são resolvidos com a eliminação da infecção. Assim, foi apontado dois grupos de estratégias no tratamento da PANDAS, sendo um voltado para a eliminação da fonte da inflamação, por meio dos antibióticos, e, caso persistam os sintomas, outro para o manejo dos sintomas neuropsiquiátricos, por meio de terapêuticas farmacológicas e não farmacológicas padrões.

Williams et al. (2016) concluiu que a terapia com imunoglobulina intravenosa (1 g/kg/dia em 2 dias consecutivos; dose total de 2 g/kg) foi segura e bem tolerada, sem apresentar efeitos adversos nas 42 horas seguintes à infusão, no entanto, na comparação duplo-cega não se percebeu diferença significativa entre a imunoterapia e o placebo (solução salina intravenosa) no que diz respeito a diminuição dos sintomas neuropsiquiátricos nas crianças com PANDAS.

Em desacordo, outros estudos anteriores mostraram bons resultados da terapia com imunoglobulina intravenosa para jovens com PANDAS de intensidade moderada a grave, sendo que essa opção terapêutica mostrou eficácia até mesmo em pacientes sintomáticos há vários anos. No entanto, vale ressaltar que um desses estudos, uma série de casos, utilizou outros tratamentos associados, como: medicamentos anti-obsessivos, terapia cognitivo-comportamental e acompanhamento psiquiátrico (KOVACEVIC; GRANT; SWEDO, 2015).

Também, Latimer et al. (2015) concluiu que a remoção dos autoanticorpos infratores por aférese terapêutica do plasma produz benefícios clínicos significativos nos pacientes com PANDAS grave, percebendo-se redução de 65% a 78% dos sintomas neuropsiquiátricos após 6 meses do tratamento. Além disso, essa opção terapêutica se mostrou um procedimento seguro e com poucos efeitos adversos significativos, sendo estes limitados a desconfortos temporários associados à colocação de cateter central e ao procedimento de aférese.

Em consonância, um estudo de caso relata que há uma elevada concentração de anticorpos antineurais séricos em crianças com PANDAS, sendo um dos responsáveis pelo desequilíbrio da via mesolímbica. Dessa forma, essa pode ser uma das explicações do motivo da remoção dos autoanticorpos infratores por aférese reduzir os sintomas neuropsiquiátricos nesses pacientes. (HACHIYA et al. 2013)

Demirkaya et al. (2017), por meio de dois relatos de caso, demonstrou que o tratamento com atomoxetina (60 mg/dia) se mostrou um tratamento farmacológico eficaz na diminuição dos sintomas agudos de TDAH em duas crianças com PANDA, sendo que em uma delas, por ser um caso mais grave, foi necessário associar o fármaco aripiprazol (35 mg/dia) para manejo dos transtornos neuropsiquiátricos.

Por fim, acerca das opções terapêuticas não farmacológicas, Guido, Zicari e Duse (2019) demonstraram que a terapia de dessensibilização e reprocessamento dos movimentos oculares se mostrou eficaz no manejo da PANDAS, reduzindo a gravidade dos tiques e a pontuação YGTSS total. Além disso, o paciente mostrou uma redução acentuada de obsessões e compulsões avaliados pelo CY-BOCS, a pontuação para transtorno compulsivo foi reduzida de 12 para 8, enquanto o transtorno obsessivo desapareceu completamente.

4 I CONCLUSÃO

Existe uma grande variedade de tratamentos para o manejo da PANDAS e a equipe de saúde deve buscar aqueles que promovam uma melhor qualidade de vida para a criança, considerando, em primeiro lugar, erradicar a infecção e, depois, os sintomas neuropsiquiátricos desses pacientes, atentando-se para a variedade de tratamentos não farmacológicos e buscando minimizar os danos medicamentosos.

A remoção dos autoanticorpos infratores por aférese terapêutica do plasma, a atomoxetina e a terapia dessensibilização e reprocessamento dos movimentos oculares se mostraram seguros e eficazes no manejo dessa doença e suas complicações. Acerca da terapia com imunoglobulina intravenosa, necessita-se de mais estudos sobre sua eficácia, pois houve discordância entre as evidências analisadas.

REFERÊNCIAS

HACHIYA, Yasuo; MIYATA, Rie; TANUMA, Naoyuki; HONGOU, Kazuhisa; TANAKA, Keiko; SHIMODA, Konomi; KANDA, Sachiko; HOSHINO, Ai; HANAFUSA, Yukiko; KUMADA, Satoko. Autoimmune neurological disorders associated with group-A beta-hemolytic streptococcal infection. **Brain And Development**, [S.L.], v. 35, n. 7, p. 670-674, ago. 2013.

MOHAPATRA, Satyakam; AGARWAL, Vivek; AGRAWAL, Anurag. Pediatric autoimmune neuropsychiatric disorders with streptococcus infection: a case report from india. **Asian Journal Of Psychiatry**, [S.L.], v. 6, n. 6, p. 633-634, dez. 2013.

ALEXANDER, Alan A.Z.; PATEL, Nitin J.; SOUTHAMMAKOSANE, Cathy A.; MORTENSEN, Melissa M.. Pediatric autoimmune neuropsychiatric disorders associated with streptococcal infections (PANDAS): an indication for tonsillectomy. **International Journal Of Pediatric Otorhinolaryngology**, [S.L.], v. 75, n. 6, p. 872-873, jun. 2011.

WILLIAMS, Kyle A.; SWEDO, Susan E.; FARMER, Cristan A.; GRANTZ, Heidi; GRANT, Paul J.; D'SOUZA, Precilla; HOMMER, Rebecca; KATSOVICH, Liliya; KING, Robert A.; LECKMAN, James F.. Randomized, Controlled Trial of Intravenous Immunoglobulin for Pediatric Autoimmune Neuropsychiatric Disorders Associated With Streptococcal Infections. **Journal Of The American Academy Of Child & Adolescent Psychiatry**, [S.L.], v. 55, n. 10, p. 860-867, out. 2016.

KOVACEVIC, Miro; GRANT, Paul; SWEDO, Susan E.. Use of Intravenous Immunoglobulin in the Treatment of Twelve Youths with Pediatric Autoimmune Neuropsychiatric Disorders Associated with Streptococcal infections. **Journal Of Child And Adolescent Psychopharmacology**, [S.L.], v. 25, n. 1, p. 65-69, fev. 2015.

LATIMER, M. Elizabeth; L'ETOILE, Nathan; SEIDLITZ, Jakob; SWEDO, Susan E.. Therapeutic Plasma Apheresis as a Treatment for 35 Severely Ill Children and Adolescents with Pediatric Autoimmune Neuropsychiatric Disorders Associated with Streptococcal Infections. **Journal Of Child And Adolescent Psychopharmacology**, [S.L.], v. 25, n. 1, p. 70-75, fev. 2015.

DEMIRKAYA, Sevcan Karakoç; DEMIRKAYA, Mithat; YUSUFOğLU, Canan; AKđN, Elif. Atomoxetine Use in Attention-Deficit/Hyperactivity Disorder and Comorbid Tic Disorder in Pediatric Autoimmune Neuropsychiatric Disorders Associated with Streptococcal Infections. **Journal Of Child And Adolescent Psychopharmacology**, [S.L.], v. 27, n. 1, p. 104-105, fev. 2017.

GUIDO, Cristiana A.; ZICARI, Anna Maria; DUSE, Marzia; SPALICE, Alberto. Eye movement desensitisation and reprocessing (EMDR) treatment associated with parent management training (PMT) for the acute symptoms in a patient with PANDAS syndrome: a case report. **Italian Journal Of Pediatrics**, [S.L.], v. 45, n. 1, p. 1-2, 26 jun. 2019.

LEON, Jill; HOMMER, Rebecca; GRANT, Paul; FARMER, Cristan; D'SOUZA, Precilla; KESSLER, Riley; WILLIAMS, Kyle; LECKMAN, James F.; SWEDO, Susan. Longitudinal outcomes of children with pediatric autoimmune neuropsychiatric disorder associated with streptococcal infections (PANDAS). **European Child & Adolescent Psychiatry**, [S.L.], v. 27, n. 5, p. 637-643, 8 nov. 2017.

NAVE, A. H.; HARMEL, P.; BUCHERT, R.; HARMS, L.. Altered cerebral glucose metabolism normalized in a patient with a pediatric autoimmune neuropsychiatric disorder after streptococcal infection (PANDAS)-like condition following treatment with plasmapheresis: a case report. **Bmc Neurology**, [S.L.], v. 18, n. 1, p. 102-106, 2 maio 2018.

MAHAPATRA, Ananya; PANDA, Prateek Kumar; SAGAR, Rajesh. Pediatric autoimmune neuropsychiatric disorders associated with streptococcal infection treated successfully with a course of oral antibiotics. **Asian Journal Of Psychiatry**, [S.L.], v. 25, p. 256-257, fev. 2017.

JADAH, Raafat Hammad Seroor; MUJEEB, Athar Abdul. Neuropsychiatric symptoms following sore throat in a young boy. **Bmj Case Reports**, [S.L.], v. 12, n. 1, p. 540-545, jan. 2019.

TOUFEXIS, Megan; DEOLEO, Caroline; ELIA, Josephine; MURPHY, Tanya K.. A Link Between Perianal Strep and Pediatric Autoimmune Neuropsychiatric Disorder Associated With Streptococcal Infection (PANDAS). **The Journal Of Neuropsychiatry And Clinical Neurosciences**, [S.L.], v. 26, n. 2, p. 164-168, jan. 2014.

LEWIN, Adam B.; STORCH, Eric A.; MURPHY, Tanya K.. Pediatric Autoimmune Neuropsychiatric Disorders Associated withStreptococcusin Identical Siblings. **Journal Of Child And Adolescent Psychopharmacology**, [S.L.], v. 21, n. 2, p. 177-182, abr. 2011.

RAY, Perihan Cam; TAS, Didem Arslan; CELIK, Gonca Gul; TAHIROGLU, Ayşegul Yolga; AVCI, Ayşe; ERKEN, Eren. Periodic Fever and Hyperimmunoglobulin D Syndrome in a Boy with Pediatric Autoimmune Neuropsychiatric Disorders Associated with Group A β-Hemolytic Streptococcus. **Journal Of Child And Adolescent Psychopharmacology**, [S.L.], v. 23, n. 4, p. 302-304, maio 2013.

CAPÍTULO 6

AVALIAÇÃO DA INTEGRIDADE TECIDUAL DO CORPO CALOSO EM PACIENTES COM EPILEPSIA DO LOBO TEMPORAL

Data de aceite: 04/01/2021
Data de submissão: 16/11/2020

Jéssica Vanessa Rodrigues Diniz
Centro de Ciências da Saúde - UFPE
Recife – PE
http://lattes.cnpq.br/1731545987102960

Paula Rejane Beserra Diniz
Universidade de São Paulo (USP)
UFPE
Recife – PE
http://lattes.cnpq.br/6032387770807260

RESUMO: A Epilepsia do Lobo Temporal (ELT) é a forma mais comum de epilepsia em adultos. O corpo caloso (CC) é a principal estrutura envolvida na transferência de informação entre hemisférios no cérebro. O diagnóstico é baseado no quadro clínico e em exames eletrofisiológicos e de neuroimagem. Até agora, o impacto do aparecimento de epilepsia em anatomia do cérebro foi avaliada no que diz respeito a várias estruturas do cérebro, mas raramente ao CC. O objetivo deste trabalho é analisar a integridade tecidual do Corpo Caloso (CC) em pacientes com epilepsia do lobo temporal (ELT) utilizando imagens ponderadas em difusão e identificar se o dano no corpo caloso é exclusivamente mielínico ou se existe dano axonal. Para tanto foram utilizados dados de 81 pacientes e 37 controles normais com idade média, respectivamente, de 42,45 (±9,13) e 39,32 (±10,17). Não existem diferenças significativas de idade entre os grupos. Para segmentação das imagens foi utilizado o software FreeSurfer. Como resultado, verificou-se que parece existir um processo de desmielinização e lesão axonal concomitantes nas regiões mais anteriores e apenas lesão axonal na parte mais posterior. Desta forma, podemos concluir que existem evidências do processo de desmielinização e lesão axonal no corpo caloso de pacientes com ELT.

PALAVRAS-CHAVE: Corpo Caloso; Epilepsia do Lobo Temporal; Imagens Ponderadas em Difusão.

EVALUATION OF TISSUE INTEGRITY OF THE CORPUS CALLOSUM IN PATIENTS WITH TEMPORAL LOBE EPILEPSY

ABSTRACT: Temporal Lobe Epilepsy (TLE) is the most common form of epilepsy in adults. The corpus callosum (CC) is the main structure involved in the transfer of information between hemispheres in the brain. The diagnosis is based on the clinical condition and electrophysiological and neuroimaging tests. So far, the impact of the appearance of epilepsy on brain anatomy has been evaluated with respect to various brain structures, but rarely to the corpus callosum. The objective of this work is to analyze the tissue integrity of the corpus callosum (CC) in patients with temporal lobe epilepsy (TLE) using diffusion-weighted images and to identify whether the damage to the corpus callosum is exclusively myelinated or if there is axonal damage. For this purpose, data from 81 patients and 37 normal controls were used, with a mean age of 42.45 (± 9.13) and 39.32 (± 10.17), respectively. To segment the images, the FreeSurfer software

was used. As a result, it was found that there appears to be a concomitant demyelination and axonal injury in the more anterior regions and only axonal injury in the more posterior part. Thus, we can conclude that there is evidence of the process of demyelination and axonal injury in the corpus callosum of patients with TLE.
KEYWORDS: Corpus callosum; Temporal Lobe Epilepsy; Diffusion-weighted images.

INTRODUÇÃO

A prevalência da epilepsia no Brasil é elevada, semelhante à de outros países em desenvolvimento, sendo de 18,6 por 1000 habitantes a prevalência durante a vida e de 8,2 por 1000 habitantes para epilepsia ativa, considerando-se pelo menos uma crise no período dos últimos dois anos [M. A. Borges, 2004]. Aproximadamente 60% dos pacientes com epilepsia têm síndromes focais, com cerca de 20% desses pacientes preenchendo critérios para “crise de difícil controle”, a despeito do uso apropriado de drogas antiepilépticas (DAE) em politerapia. Em adultos, a epilepsia do lobo temporal (ELT) é a forma mais comum de epilepsia farmacologicamente intratável [J. Engel, Jr., 2001], podendo corresponder a mais de 50% dos casos, em clínicas para tratamento especializado de pacientes com epilepsia refratária [T. R. Velasco, 2006]. Na maioria dos casos de ELT, a RM evidencia atrofia e aumento de sinal em um dos hipocampos, caracterizando a esclerose hipocampal (EH), cujo substrato neuropatológico encontrado é a perda neuronal e gliose [J. Engel, Jr., 2001].

Segundo dados da literatura, aproximadamente 75% dos pacientes portadores de ELT secundária à EH evoluem para a intratabilidade medicamentosa. [L. J. Stephen, 2001] [W. J. Kim, 1991]. Nos casos considerados intratáveis clinicamente, o tratamento cirúrgico é uma boa opção terapêutica. A lobectomia temporal anterior associada à amígdalo-hipocampectomia é o procedimento cirúrgico mais utilizado na maioria dos pacientes portadores de ELT secundária a EH. A presença de atrofia hipocampal ipsilateral ao foco epiléptico definido neurofisiologicamente é um dos marcadores prognósticos mais relevantes para um bom controle de crises pós-cirurgia. [C. R. Jack, 1992] [P. A. Garcia, 1994] [S. B. Antel, 2002]. De fato, se a história do paciente é típica e a EH é identificada através da RM, a ressecção cirúrgica do foco epileptogênico conduz a um controle de crises em 60 a 80% dos casos. [S. B. Antel, 2002] [T. S. Walczak, 1990] [D. J. Dlugos, 2001] [W. B. T. Babb, 1987].

Os critérios para diagnóstico da EH por RM incluem alterações morfológicas e de intensidade do sinal. As alterações morfológicas são a diminuição do volume do hipocampo e a deformação de sua estrutura interna, bem evidenciadas nas sequências ponderadas em T1. As alterações de sinal se caracterizam por aumento do brilho nas sequências ponderadas em T2, especialmente na sequência FLAIR, e a diminuição de sinal nas sequências ponderadas em T1. O corno temporal do ventrículo lateral pode estar aumentado e o lobo temporal diminuído de volume ou com atenuação da distinção entre substâncias branca e cinzenta [F. Cendes, 1993] [P. D. Williamson, 1993]. Na verdade,

todo o hemisfério ipsilateral ao lado da EH pode evidenciar atrofia, que pode até mesmo ser global. Entretanto, embora existam claras evidências da presença de dano tecidual progressivo em ELT, tanto lobar como difusa, sua causa não está claramente definida. [R. S. Liu, 2005]

A principal estrutura envolvida na transferência de informação entre hemisférios no cérebro é o corpo caloso (CC). Ele é considerado como a maior estrutura constituída de substância branca e liga os dois hemisférios com mais de 200 milhões de fibras nervosas [E. Luders, 2007]. Estudos clínicos têm relatado anormalidades do CC em certas condições neurológicas e psiquiátricas como, por exemplo, na síndrome de Williams [E. Luders, 2007]; várias delas também relatam correlações entre morfologia do CC e habilidades cognitivas. Vários estudos em adolescentes nascidos prematuramente ou pacientes com deficiência mental sugerem que os níveis de QI mais baixos estão relacionados a um CC menor ou alterações de substância branca no CC especialmente em suas partes posteriores [X. Caldú, 2006] [A. Narberhaus, 2008].

Na ELT, embora seja muito comum o comprometimento cognitivo ligado a estruturas temporo-límbicas, também freqüentemente ocorre o comprometimento de habilidades intelectuais [B. Hermann, 2003]. Isso ocorre, provavelmente, pelo início precoce das crises levando a danos durante a maturação cerebral [C. Helmstaedter and C. E. Elger, 2009]. Até agora, o impacto do aparecimento de epilepsia em anatomia do cérebro foi avaliada no que diz respeito a várias estruturas do cérebro, mas raramente a CC [D. S. Atkinson, 1996]. Mais recentemente, Schneider e colaboradores [C. Schneider, 2014] propuseram um estudo para investigar a relação entre a morfologia do corpo caloso e a habilidade intelectual de indivíduos com ELT. Seus resultados apontam uma associação positiva entre o desempenho intelectual foi positivamente associado com volume do CC principalmente na região anterior e medial, com partes anteriores sendo ligeiramente mais afetadas pela idade de início da doença. Além disso, a lateralidade do foco epiléptico teve uma influência significativa na morfologia da parte anterior do CC, sendo os pacientes com foco no hemisfério esquerdo tem alterações mais intensas [C. Schneider, 2014].

METODOLOGIA

Aspectos Éticos:

Os dados dos exames radiológicos previamente adquiridos foram colhidos do arquivo do Centro de Imagens e Física Médica. Este projeto específico já obteve a aprovação pelo comitê de ética em pesquisa do Hospital das Clínicas de Ribeirão Preto, de acordo com o Processo HCRP nº 535/2008, e a devida assinatura em termo de consentimento livre e esclarecido foi obtida de todos os pacientes e controles normais incluídos. Utilizamos também os dados clínicos já obtidos anteriormente para consubstanciar os dados de imagens calculados a partir dos exames arquivados. Em todas as publicações, foi priorizado

o sigilo em relação às informações clínicas, bem como a identidade dos participantes. A utilização das informações foi exclusivamente para fins científicos, estando assegurada a confidencialidade no estudo.

Protocolo de aquisição

As imagens foram adquiridas em um aparelho de 3,0 teslas, modelo Achieva Extra Series (Philips, Best, Holanda), instalado no Centro de Imagens do HCRP em setembro de 2008, sendo este adquirido com verba do projeto CInAPCe – FAPESP. O Período de aquisição foi de 2008 a 2011, durante o projeto de doutorado da prof. Dr. Paula Rejane Beserra Diniz. Para segmentação do corpo caloso foi utilizada uma sequência 3D Gradiente de eco (GRE), pesada em T1 (TR/TE=7.2/3.3 ms e ângulo de giro de 8°) com um Campo de Visão (FOV, do inglês, "field of view") de 240x240x180 mm para cobrir a cabeça totalmente e com uma orientação sagital para otimizar a matriz de aquisição. As dimensões da matriz foram de 240x240x180 para garantir uma resolução isotrópica de 1 mm, gerando-se 180 "cortes" sagitais. Para o cálculo dos mapas anisotropia fracionada, difusibilidade média, difusibilidade perpendicular e difusibilidade paralela foi utilizada uma sequência uma sequência do tipo Diffusion Tensor Imaging (DTI). Esta sequência é do tipo EPI (aqui usamos um EPFI factor=67) com gradientes de difusão durante a etapa de codificação (aqui usamos uma intensidade equivalente a b=1000 s/mm2). Para aumentar a precisão na estimativa das direções dos auto-vetores de cada pixel foram obtidos dados em 32 direções diferentes de gradientes. Desde um ponto de vista geométrico foram adquiridos 72 cortes axiais de 2 mm de espessura com um FOV de 256x256 mm numa matriz de 128x128, resultando isto num voxel isotrópico de 2 mm. Finalmente os valores de TR/TE foram 9300/65 ms.

Casos utilizados:

A casuística é composta por 81 pacientes e 37 controles normais com idade média, respectivamente, de 42,45 (±9,13) e 39,32 (±10,17). Não existem diferenças significativas de idade entre os grupos.

Método de processamento:

Inicialmente foram analisadas as variáveis sociodemográficas que incluem a idade, expressa em anos completos, o sexo, categorizado em masculino ou feminino e escolaridade. As imagens de ressonância magnética foram processadas e analisadas utilizando o software FreeSurfer versão do pacote 4.5 [NickSchmansky, 2009] para segmentação e cálculo dos mapas foram feitos utilizando as ferramentas minc.

A análise estatística utilizou variáveis de descrição amostral, empregando distribuições de frequências absolutas e relativas, assim como média e desvio padrão, para as variáveis quantitativas, e Test T pareado. Esses dados foram processados utilizando o

Software OriginLab e Microsoft Office Excel 2007.

RESULTADOS E DISCUSSÃO

Comparando controles e pacientes, verifica-se que existe diferença estatisticamente significativa (p<0,05) em relação a porção anterior e médio-anterior do corpo caloso e que a porção posterior apresenta uma tendência à significância (tabela 1), o que pode sugerir que há dano tecidual no corpo caloso nessas porções.

Região	Grupo	Mediana (%)	P-valor
Anterior	Controles	0,5196	0,000039472*
	Pacientes	0,4395	
Médio-anterior	Controles	0,5001	0,03574*
	Pacientes	0,4599	
Central	Controles	0,5252	0,7191
	Pacientes	0,5234	
Médio-posterior	Controles	0,5392	0,08705
	Pacientes	0,5055	
Posterior	Controles	0,6667	0,0527*
	Pacientes	0,6350	

*p<0,05

** p<0,06

Tabela 1. Comparação entre pacientes e controles em relação à anisotropia fracionada de cada uma das partes do corpo caloso.

Comparando controles e pacientes, verifica-se que existe diferença estatisticamente significativa (p<0,05) em relação às porções anterior e posterior do corpo caloso (tabela 2), o que sugere alteração no movimento das moléculas de água nos axônios dessas porções.

Região	Grupo	Mediana (%)	P-valor
Anterior	Controles	1,18114	0,03625*
	Pacientes	1,29176	
Médio-anterior	Controles	1,27514	0,23212
	Pacientes	1,25141	
Central	Controles	1,05823	0,2344
	Pacientes	1,10602	
Médio-posterior	Controles	1,1161	0,14066
	Pacientes	1,1859	
Posterior	Controles	0,9194	0,0006904*
	Pacientes	0,9735	

*p<0,05

Tabela 2. Comparação entre pacientes e controles em relação à difusibilidade média de cada uma das partes do corpo caloso.

Comparando controles e pacientes, verifica-se que existe diferença estatisticamente significativa (p<0,05) em relação às porções anterior e médio-posterior do corpo caloso (tabela 3), que sugere desmielinização e lesão axonal na porção anterior e lesão axonal na porção médio-posterior.

Região	Grupo	Mediana (%)	P-valor
Anterior	Controles	1,84828	0,00003644*
	Pacientes	2	
Médio-anterior	Controles	1,8602	0,89845
	Pacientes	1,80034	
Central	Controles	1,72976	0,65932
	Pacientes	1,67786	
Médio-posterior	Controles	1,77302	0,00699*
	Pacientes	1,85767	
Posterior	Controles	1,77302	0,246
	Pacientes	1,78057	

*p<0,05

Tabela 3. Comparação entre pacientes e controles em relação à difusibilidade paralela de cada uma das partes do corpo caloso.

Comparando controles e pacientes, verifica-se que existe diferença estatisticamente significativa (p<0,05) em relação às porções anterior e posterior do corpo caloso (tabela 4), que sugere desmielinização nessas porções.

Região	Grupo	Mediana (%)	P-valor
Anterior	Controles	0,87256	0,02104*
	Pacientes	1,02788	
Médio-anterior	Controles	0,95736	0,246
	Pacientes	0,95785	
Central	Controles	0,74266	0,14381
	Pacientes	0,7973	
Médio-posterior	Controles	0,7739	0,12712
	Pacientes	0,8446	
Posterior	Controles	0,51131	0,00058222*
	Pacientes	0,57027	

*p<0,05

Tabela 4. Comparação entre pacientes e controles em relação à difusibilidade perpendicular de cada uma das partes do corpo caloso.

O objetivo deste trabalho foi analisar a integridade tecidual do Corpo Caloso (CC) em pacientes com epilepsia do lobo temporal (ELT) utilizando imagens ponderadas em difusão e identificar se o dano no corpo caloso é exclusivamente mielínico ou se existe dano axonal. Como resultado, verificou-se que na porção anterior do corpo caloso dos

pacientes em comparação aos controles normais existe alteração da anisotropia fracionada, difusibilidade paralela e perpendicular estatisticamente significativas ($p<0,05$), sugerindo desmielinização e lesão axonal. Na porção posterior foi verificada alteração estatisticamente significativa em anisotropia fracionada e na difusibilidade perpendicular, sugerindo apenas lesão axonal. Schneider e colaboradores [Schneider JFL, 2003] avaliaram a FA em 3 pacientes e observaram a redução quando comparada a sete controles, sugerindo este parâmetro como indicador de desmielinização em áreas consideradas normais no exame de RM convencional. Recentemente Caligiuri e colaboradores [CALIGIURI, 2016] também realizaram um trabalho semelhante. Esses autores verificaram uma degeneração mais intensa no esplênio do corpo caloso (correspondente à região posterior, no nosso estudo), assim como alterações nas porções centrais e anterior. Porém, esses trabalhos não deixam claro se a alteração pode ser um processo de desmielinização. Nosso estudo vai mais além, mostrando com as alterações de difusibilidade paralela e perpendicular, que parece existir um processo de desmielinização e lesão axonal concomitantes nas regiões mais anteriores e apenas lesão axonal na parte mais posterior.

CONSIDERAÇÕES FINAIS

Nosso estudo mostrou que pode estar havendo um processo de lesão axonal e desmielinização no corpo caloso em pacientes com epilepsia do lobo temporal e que essas alterações são mais acentuadas nas partes mais anterior e posterior (nesta parte apenas lesão axonal).

REFERÊNCIAS

A. Narberhaus, D. Segarra, X. Caldu, M. Gimenez, R. Pueyo, F. Botet, and C. Junque, **"Corpus callosum and prefrontal functions in adolescents with history of very preterm birth,"** *Neuropsychologia,* vol. 46, pp. 111-6, Jan 15 2008.

B. Hermann, M. Seidenberg, B. Bell, P. Rutecki, R. D. Sheth, G. Wendt, D. O'Leary, and V. Magnotta, **"Extratemporal quantitative MR volumetrics and neuropsychological status in temporal lobe epilepsy,"** *J Int Neuropsychol Soc,* vol. 9, pp. 353-62, Mar 2003.

CALIGIURI, Maria Eugenia et al. **Integrity of the corpus callosum in patients with benign temporal lobe epilepsy.** Epilepsia, 2016.

C. Helmstaedter and C. E. Elger, **"Chronic temporal lobe epilepsy: a neurodevelopmental or progressively dementing disease?,"** *Brain,* vol. 132, pp. 2822-30, Oct 2009.

C. R. Jack, Jr., F. W. Sharbrough, G. D. Cascino, K. A. Hirschorn, P. C. O'Brien, and W. R. Marsh, **"Magnetic resonance image-based hippocampal volumetry: correlation with outcome after temporal lobectomy,"** *Ann Neurol,* vol. 31, pp. 138-46, 1992.

C. Schneider, C. Helmstaedter, E. Luders, P. M. Thompson, A. W. Toga, C. Elger, and B. Weber, **"Relation of callosal structure to cognitive abilities in temporal lobe epilepsy,"** *Front Neurol,* vol. 5, p. 16, 2014.

D. J. Dlugos, **"The early identification of candidates for epilepsy surgery,"** *Arch Neurol,* vol. 58, pp. 1543-6., 2001.

D. S. Atkinson, Jr., B. Abou-Khalil, P. D. Charles, and L. Welch, **"Midsagittal corpus callosum area, intelligence, and language dominance in epilepsy,"** *J Neuroimaging,* vol. 6, pp. 235-9, Oct 1996.

E. Luders, K. L. Narr, R. M. Bilder, P. M. Thompson, P. R. Szeszko, L. Hamilton, and A. W. Toga, **"Positive correlations between corpus callosum thickness and intelligence,"** *NeuroImage,* vol. 37, pp. 1457-1464, 2007.

E. Luders, M. Di Paola, F. Tomaiuolo, P. M. Thompson, A. W. Toga, S. Vicari, M. Petrides, and C. Caltagirone, **"Callosal morphology in Williams syndrome: a new evaluation of shape and thickness,"***Neuroreport,* vol. 18, pp. 203-7, Feb 12 2007.

F. Cendes, F. Leproux, D. Melanson, R. Ethier, A. Evans, T. Peters, and F. Andermann, **"MRI of amygdala and hippocampus in temporal lobe epilepsy,"** *J Comput Assist Tomogr,* vol. 17, pp. 206-10, 1993.

J. Engel, Jr., **"Mesial temporal lobe epilepsy: what have we learned?, "** *Neuroscientist,* vol. 7, pp. 340-52, 2001.

L. J. Stephen, P. Kwan, and M. J. Brodie, **"Does the cause of localisation-related epilepsy influence the response to antiepileptic drug treatment?,"** *Epilepsia,* vol. 42, pp. 357-62, 2001.

M. A. Borges, L. L. Min, C. A. Guerreiro, E. M. Yacubian, J. A. Cordeiro, W. A. Tognola, A. P. Borges, and D. M. Zanetta, **"Urban prevalence of epilepsy: populational study in Sao Jose do Rio Preto, a medium-sized city in Brazil,"** *Arq Neuropsiquiatr,* vol. 62, pp. 199-204, 2004.

NickSchmansky,"http://surfer.nmr.mgh.harvard.edu/fswiki/FreeSurferWiki, 2009.

P. A. Garcia, K. D. Laxer, N. M. Barbaro, and W. P. Dillon, **"Prognostic value of qualitative magnetic resonance imaging hippocampal abnormalities in patients undergoing temporal lobectomy for medically refractory seizures,"** *Epilepsia,* vol. 35, pp. 520-4, 1994.

P. D. Williamson, J. A. French, V. M. Thadani, J. H. Kim, R. A. Novelly, S. S. Spencer, D. D. Spencer, and R. H. Mattson, **"Characteristics of medial temporal lobe epilepsy: II. Interictal and ictal scalp electroencephalography, neuropsychological testing, neuroimaging, surgical results, and pathology,"** *Ann Neurol,* vol. 34, pp. 781-7, 1993.

R. S. Liu, L. Lemieux, G. S. Bell, S. M. Sisodiya, P. A. Bartlett, S. D. Shorvon, J. W. Sander, and J. S. Duncan, **"Cerebral damage in epilepsy: a population based longitudinal quantitative MRI study,"** *Epilepsia,* vol. 46, pp. 1482-94, 2005.

S. B. Antel, L. M. Li, F. Cendes, D. L. Collins, R. E. Kearney, R. Shinghal, and D. L. Arnold, **"Predicting surgical outcome in temporal lobe epilepsy patients using MRI and MRSI,"** *Neurology,* vol. 58, pp. 1505-12, 2002.

Schneider JFL, Il'yasov KA, Boltshauser E, et al. **Diffusion tensor imaging in cases of adrenoleukodystrophy: preliminary experience as a marker for early demyelination?** AJNR Am J Neuroradiol. 2003; 24:819–24.

T. R. Velasco, P. A. Zanello, C. L. Dalmagro, D. Araujo, Jr., A. C. Santos, M. M. Bianchin, V. Alexandre, Jr., R. Walz, J. A. Assirati, C. G. Carlotti, Jr., O. M. Takayanagui, A. C. Sakamoto, and J. P. Leite, **"Calcified cysticercotic lesions and intractable epilepsy: a cross sectional study of 512 patients,"** *J Neurol Neurosurg Psychiatry,* vol. 77, pp. 485-8, 2006.

T. S. Walczak, R. A. Radtke, J. O. McNamara, D. V. Lewis, J. S. Luther, E. Thompson, W. P. Wilson, A. H. Friedman, and B. S. Nashold, **"Anterior temporal lobectomy for complex partial seizures: evaluation, results, and long-term follow-up in 100 cases,"** *Neurology,* vol. 40, pp. 413-8, 1990.

W. B. T. Babb, ***Pathological Findings in Epilepsy***. New York: Engel Journal, Jr Editor. Raven Oress, 1987.

W. J. Kim, S. C. Park, S. J. Lee, J. H. Lee, J. Y. Kim, B. I. Lee, and D. I. Kim**, "The prognosis for control of seizures with medications in patients with MRI evidence for mesial temporal sclerosis,"** *Epilepsia,* vol. 40, pp. 290-3, 1999.

X. Caldú, A. Narberhaus, C. Junqué, M. Giménez, P. Vendrell, N. Bargalló, D. Segarra, and F. Botet, **"Corpus callosum size and neuropsychologic impairment in adolescents who were born preterm,"** *Journal of Child Neurology,* vol. 21, pp. 406-410, 2006.

CAPÍTULO 7

CINDERELLA SIGN: A NEW NEUROPSYCHIATRIC SYNDROME IN ALZHEIMER'S DISEASE

Data de aceite: 04/01/2021
Data de submissão: 06/10/2020

Maria Eduarda Cavalcanti Tompson
Centro Universitário Maurício de Nassau
Recife – PE
http://lattes.cnpq.br/4712641427331368102013334 14

Igor Silvestre Bruscky
Centro Universitário Maurício de Nassau
Recife – PE
http://lattes.cnpq.br/7096735977929974

Beatriz Rezende Monteiro
Centro Universitário Maurício de Nassau
Recife – PE
http://lattes.cnpq.br/1348342420405350

Erika Maria Monteiro
Centro Universitário Maurício de Nassau
Recife – PE
http://lattes.cnpq.br/1736560766214028

Guilherme Barros Gominho Rosa
Centro Universitário Maurício de Nassau
Recife - PE
http://lattes.cnpq.br/2159274165162890

João Victor Clemente Vieira dos Santos
Centro Universitário Maurício de Nassau
Recife – PE
http://lattes.cnpq.br/5795578996600697

Leonardo Monteiro Lauria
Centro Universitário Maurício de Nassau
Recife – PE
http://lattes.cnpq.br/4772181270040762

Licia de Lima Lopes
Centro Universitário Maurício de Nassau
Recife – PE

Manuella de Amorim Silva
Centro Universitário Maurício de Nassau
Recife – PE
http://lattes.cnpq.br/3383272295826721

ABSTRACT: In Alzheimer's disease, behavioral changes, besides being very frequent, are an integral part of the clinical picture. The sign of The Cinderella is characterized by the exchange of the clothes between 11:00 PM and 01:00 AM, after the patient gets ready to sleep, the new clothes are inferior to initial. This article aims to report 2 cases of patients with Alzheimer's disease, who presented The Cinderella sign.
KEYWORDS: Alzheimer's disease; Psychomotor agitation.

RESUMO: Na doença de Alzheimer, as alterações comportamentais, além de serem muito frequentes, compõem integralmente o quadro clínico. O Sinal da Cinderela é caracterizado por uma mudança de roupas entre as 23:00 e 01:00, após o paciente se preparar para ir dormir e as novas roupas são inferiores às iniciais. Este artigo tem como objetivo reportar 2 casos de pacientes com a demência de Alzheimer que apresentaram o Sinal da Cinderela.
PALAVRAS-CHAVE: Demência de Alzheimer; Agitação Psicomotora.

CASE PRESENTATION

CASE 1: L.F.G., female, 81 years old, with Alzheimer's disease since 2014. Currently in stage CDR 1 with rivastigmine 12mg/day. About 2 times in the week next to bedtime (around 8:00 PM), the patient puts on party dress, does makeup and hairstyle, lies down and sleeps. She keeps her sleep until 11:00 PM, when she wakes up and takes off her dress again to sleep. It does not present psychomotor agitation and she contacts normally if requested.

CASE 2: M.C.L.S., female, 88 years old, with Alzheimer's disease since 2007. Currently, in stage CDR 2 with donepezil 10mg/day and memantine 20mg/day. Weekly, the patient behaves as if going out for a party (puts on lipstick, makeup, long dress) and goes to sleep (between 9:00 and 9:30 PM). Gets up between midnight and 01:00 AM the next day to remove the dress, lipstick and makeup, puts on an old sweater (always the same sweater) and goes back to sleep. She contacts normally, but if requested to stay with the party dress presents psychomotor agitation.

DISCUSSION

The sign of The Cinderella is characterized by the exchange of the clothes between 11:00 PM and 01:00 AM, after the patient gets ready to sleep, the new clothes are inferior to initial. This new behavioral syndrome may interfere with sleepy quality in patients with Alzheimer's disease and evolve with psychomotor agitation. It remains to be seen how The Cinderella signal is handled optimally.

COMMENTS

In Alzheimer's disease, behavioral changes, besides being very frequent, are an integral part of the clinical picture. There are symptoms that most cause discomfort to the patient's caregivers and are the main reason for hospitalization among these patients. Several behavioral syndromes have been reported in patients with Alzheimer's disease, such as Othelo's syndrome, Godot's syndrome, Capgras's syndrome, among others.

CAPÍTULO 8

DESAFIO NO DIAGNÓSTICO DAS PORFIRIAS HEPÁTICAS AGUDAS: RELATO DE CASO

Data de aceite: 04/01/2021
Data de submissão: 12/10/2020

Karina Lebeis Pires
UNIRIO
HUGG
Rio de Janeiro
http://lattes.cnpq.br/8823848896721550

Déborah Santos Sales
HUGG
Universidade Veiga de Almeida
Rio de Janeiro
http://lattes.cnpq.br/4569646790224668

João Schaum de Mendonça Lima
Universidade Federal do Estado do Rio de Janeiro (UNIRIO)
(LANEC) da UNIRIO
Rio de Janeiro
http://lattes.cnpq.br/5581994775371517

Rayanne da Silva Souza
HUGG
Rio de Janeiro
http://lattes.cnpq.br/0601924604049520

Francisco Ramon Canale Ferreira
HUGG
Rio de Janeiro
http://lattes.cnpq.br/9923442645652735

Mariana Beiral Hammerle
Hospital Universitário Gaffrée e Guinle (HUGG)
Rio de Janeiro
http://lattes.cnpq.br/2444460666510529

RESUMO: As porfirias são doenças metabólicas raras, normalmente de origem genética, as quais se originam de defeitos enzimáticos na via da biossíntese do grupamento heme da hemoglobina, levando ao acúmulo de intermediários tóxicos conhecidos por porfirinas. O aspecto principal de sua sintomatologia são as crises agudas neuroviscerais, com dor abdominal inespecífica que, se não tratada, pode evoluir para neuropatia motora progressiva e insuficiência respiratória. Testes de triagem com análise de urina e fezes podem identificar o acúmulo de intermediários da biossíntese do heme e, junto a testes genéticos, podem confirmar o diagnóstico. O tratamento principal das crises graves é a administração intravenosa de hematina. Em casos de crises leves, o manejo nutricional com dieta rica em carboidratos e o uso de glicose hipertônica pode aliviar os sintomas. No presente texto, relatamos o caso de um paciente do sexo masculino, 41 anos, que iniciou quadro de dor lombar bilateral difusa e inespecífica, associada a náusea e constipação. Foi submetido a diversos procedimentos e cirurgias, sem sucesso de identificação etiológica. Evoluiu com neuropatia motora flácida ascendente com comprometimento de musculatura diafragmática, sendo submetido a ventilação mecânica invasiva. Devido ao quadro de dor abdominal com evolução para neuropatia ascendente foi feita a suspeita de porfiria hepática aguda, a qual foi confirmada por testes de urina e, após teste genético, classificada como coproporfiria hereditária por teste genético. Esse relato ilustra o grande desafio que as porfirias representam a comunidade médica, sendo usualmente

subdiagnósticados e levando a procedimentos cirúrgicos desnecessários com agravamento do quadro. Assim, torna-se imperativo seu diagnóstico diferencial em quadros de abdome agudo de origem não determinada, realizando os testes genéticos e de triagem que possam confirmar a possibilidade de estar-se diante de um caso trataável de porfiria hepática aguda.
PALAVRAS-CHAVE: Porfiria; dor abdominal; coproporfiria hereditária.

ABSTRACT: Porphyrias are rare metabolic diseases, usually of genetic origin, which originate from enzymatic defects in the biosynthesis pathway of the hemoglobin heme group, leading to the accumulation of toxic intermediates known as porphyrins. The main aspect of its symptomatology are the acute neurovisceral crises, with nonspecific abdominal pain that, if untreated, can evolve to progressive motor neuropathy and respiratory failure. Screening tests with urine and feces analysis can identify the accumulation of heme biosynthesis intermediaries and, together with genetic tests, can confirm the diagnosis. The main treatment for severe crises is intravenous administration of hematin. In cases of mild seizures, nutritional management with a diet rich in carbohydrates and the use of hypertonic glucose may relieve the symptoms. In the present text, we report the case of a male patient, 41 years old, who started with diffuse and non-specific bilateral lumbar pain, associated with nausea and constipation. He underwent several procedures and surgeries, without successful etiological identification. He evolved with ascending flaccid motor neuropathy with involvement of diaphragmatic musculature, being submitted to invasive mechanical ventilation. Due to abdominal pain with evolution to ascending neuropathy the suspicion of porphyria was made, which was confirmed by urine tests and, after genetic testing, classified as hereditary coproporphyria by genetic test. This report illustrates the great challenge that porphyrias represent to the medical community, being usually underdiagnosed and leading to unnecessary surgical procedures with worsening of the condition. Thus, it becomes imperative to make a differential diagnosis in cases of acute abdomen of undetermined origin, performing genetic tests and screening that may confirm the possibility of a treatable case of acute hepatic porphyria.
KEYWORDS: Porphyria; abdominal pain; hereditary coproporphyria.

INTRODUÇÃO

As porfirias são doenças heterogêneas com características clínicas e bioquímicas muito particulares a cada uma delas. São doenças raras de origem genética ou, menos comumente, adquirida. Acometem indivíduos que apresentam deficiências parciais enzimáticas da via de biossíntese do grupo heme da cadeia de hemoglobina[12].

A síntese da heme, capaz de se ligar ao oxigênio e fazer seu transporte pela molécula de hemoglobina, é feita 20% no fígado e 80% na medula óssea [3,4]. Sua biossíntese ocorre nas mitocôndrias e citosol das células graças a diversas reações enzimáticas que formam as chamadas porfirinas e suas precursoras. O acúmulo dos intermediários da biossíntese do grupamento heme, todos potencialmente tóxicos ao organismo, é a causa das desordens das porfirias[1,3].

Existem sete principais tipos de porfirias, e podemos classificá-las em dois grandes grupos de acordo com o local que predomina a deficiência enzimática: eritropoiéticas ou

hepáticas. As porfirias hepáticas, por sua vez, podem ser classificadas como agudas ou crônicas. Suas sintomatologias dependem de sua classificação, mas em geral apresentam alterações cutâneas e neuroviscerais.[5]

Nesse relato de caso, abordaremos em especial a coproporfiria hereditária, uma doença autossômica dominante com incidência de 0.2 por 10 milhões de habitantes ao ano[6], causada pela deficiência parcial da coproporfirinogênio oxidase (CPO) e consequente acúmulo de coporporfirinogênio III, ácido delta-aminolevulínico (ALA) e porfobilinogênio[7,8]. Esse defeito enzimático está relacionado a presença de variantes patogênicas do gene da CPO, o CPOX. O exato mecanismo que correlaciona o genótipo a severidade do caso ainda é incerto[3]. É classificada dentro de ambos os grupos das porfirias hepáticas agudas e crônicas por poder apresentar crises neurológicas agudas assim como alterações cutâneas fotossensíveis de longa duração[7].

As crises agudas começam com achados inespecíficos, com dor abdominal ou, menos comumente, dor dorsal ou de extremidades, que evolui ao longo de dias, podendo se associar a náuseas e vômitos. Tipicamente é uma dor de difícil localização, podendo ser confundida por processos inflamatórios agudos de órgãos intra-abdominais, como apendicite ou colecistite. Podem ocorrer crises convulsivas, evoluindo para neuropatias motoras depois de dias a semanas sem tratamento adequado. Costuma ocorrer fraqueza proximal com progressão para acometimento distal, normalmente sem alterações sensitivas. Em alguns indivíduos, a neuropatia pode envolver inervação diafragmática e dos músculos respiratórios, levando a necessidade de ventilação mecânica invasiva. Essas crises apresentam maior frequência em pacientes femininos em período fértil. Fatores de risco mais associados ao seu desencadeamento são jejuns prolongados, período menstrual, uso de contraceptivos orais e uso de certos medicamentos como os barbitúricos. Uma minoria dos casos (em torno de 20%) também podem manifestar lesões cutâneas bolhosas fotossensíveis crônicas[4,5,7]. Alterações laboratoriais adicionais importantes incluem hiponatremia e elevação de amino transferases[8,9].

O teste de triagem mais sensível e específico para as porfirias agudas e a análise urinária de porfobilinogênio, que deve estar aumentado nas crises. Análise de fezes também pode ser útil na discriminação entre as porfirias, sendo característico o achado de coproporfirina maior que protoporfirina. O diagnóstico é confirmado no teste molecular com a identificação da variante patogênica do CPOX em heterozigose[7].

O manejo inicial para o tratamento das crises agudas é a controle sintomático, a administração intravenosa de hematina e a retirada de possíveis fatores precipitantes. Hematina também pode ser usada para fins profiláticos, prevenindo a recorrência de crises mesmo após fatores de risco terem sido eliminados. Pacientes com 4 ou mais crises por ano são candidatos a infusão profilática, sendo muito individualizado intervalo das administrações. O uso de concentrado de glicose vem sendo feito em alguns casos, mas não há dados suficientes para demonstrarem verdadeiro benefício. Nos casos severos

e refratários ao tratamento, o transplante hepático vem se mostrado bastante efetivo e curativo[9].

Alguns casos podem evoluir com sequelas crônicas com dor de difícil controle sem resposta a administração de hematina. Esses pacientes podem vir a sofrer de depressão severa e ansiedade, sendo fundamental o encaminhamento para cuidados psiquiátricos e especialista no manejo da dor.[4]

RELATO DE CASO

Paciente do sexo masculino, 41 anos, pardo, hipertensão arterial sistêmica, apresentou em 2013 dor lombar bilateral de forte intensidade associada a inapetência e constipação por 1 mês. Procurou atendimento médico e realizou Tomografia Computadorizada de abdome, evidenciando distensão abdominal com fezes em intestino distal. Foi internado por íleo metabólico sem melhora da dor. Ultrassonografia encontrou cálculo renal pequeno e optou-se por passar cateter duplo J. Apresentou piora de dor abdominal, conseguindo dormir apenas em decúbito ventral. Por suspeita de abdome agudo, realizou-se apendicectomia, na qual verificou-se ausência de sinais inflamatórios em apêndice. Sem melhora, optou-se por duas laparotomias exploratórias, também sem quaisquer achados relevantes.

Ainda internado, evoluiu com polineuropatia, inicialmente apenas sensitiva, e evoluindo para tetraplegia flácida arreflexa ascendente. Foi transferido para Unidade de Terapia Intensiva com diagnóstico de Síndrome de Guillain-Barré, onde iniciou quadro de insuficiência respiratória. Feita intubação orotraqueal, foi submetido a ventilação mecânica. Após 2 meses do início dos sintomas, seu caso foi revisto por infectologista que suspeitou de porfiria. Realizou teste no qual expos a urina do paciente à luz, verificando mudança de coloração para avermelhada escura. Iniciou-se, assim, investigação para porfiria.

Teste de urina evidenciou aumento das excreções de ALA e porfobilinogênio, confirmando a suspeita diagnóstica de porfiria aguda hepática. Após confirmação e contato com associação familiar do paciente, foi iniciado tratamento com hematina. Teve alta hospitalar ainda tetraparético para acompanhamento ambulatorial. Após anos de reabilitação com fisioterapia, voltou a deambular.

Feito teste genético em 2019, mostrando presença em heterozigose de variante patogênica no gene CPOX, permitindo diagnóstico de coproporfiria hereditária.

Hoje, paciente apresenta força grau 3 em extensão do hálux e grau 4 em demais grupamentos musculares, reflexos sem alterações, hipopalestesia distal simétrica de membros superiores e tremor postural e de ação. Segue em acompanhamento ambulatorial com melhora substancial do quadro inicial.

DISCUSSÃO

As porfirias hereditárias são doenças metabólicas raras oriundas da deficiência da biossíntese do grupamento heme. O acúmulo de seus precursores desencadeia apresentações clínicas diversas, que incluem crises neuroviscerais agudas e lesões de pele crônicas. A coproporfiria hereditária é um subtipo mais incomum dentro das porfirias hepáticas provocada pela variante patogênica do CPOX, acumulando intermediários da porfirina produzidos no fígado danosos ao organismo, com efeitos principalmente neurotóxicos[10].

O relato de caso em questão ilustra a grande dificuldade diagnóstica das porfirias hereditárias. Seu quadro clínico inicial de dor abdominal inespecífica e aguda foi interpretada como uma síndrome de abdome agudo, levando a procedimentos desnecessários e invasivos ao paciente. O atraso diagnóstico também acarretou em complicações que poderiam ser facilmente prevenidas com o manejo assertivo para porfiria.

Assim, vemos que pacientes com porfiria, incluindo a coproporfiria hereditária, apresentam um preocupante potencial de serem subdiagnósticados e serem levados a hipóteses incorretas sobre o caso, estendendo severamente o tempo entre o início do quadro clínico e sua confirmação diagnóstica correta[11]. Não apenas pode resultar em sequelas debilitantes, mas também consequências potencialmente graves e irreversíveis, como a morte. Nesse sentido, é imperativo que o quadro clínico neurovisceral agudo da porfiria seja incluído ativamente como diagnóstico diferencial de dores abdominais sem causa determinada, sendo pedido testes de triagem e testes genéticos que possam elucidar o caso e potencialmente trazer grande benefício ao cuidado do paciente.

CONFLITOS DE INTERESSE

Não há.

REFERÊNCIAS

1. Poblete-Gutiérrez P, Wiederholt T, Merk HF, Frank J. The porphyrias: Clinical presentation, diagnosis and treatment. *Eur J Dermatology*. 2006;16(3):230-240.

2. Thadani H, Deacon A, Peters T. Diagnosis and management of porphyria. *Br Med J*. 2000;320(7250):1647-1651.

3. Lee DS, Flachsová E, Bodnárová M, Demeler B, Martásek P, Raman CS. Structural basis of hereditary coproporphyria. *Proc Natl Acad Sci U S A*. 2005;102(40):14232-14237. doi:10.1073/pnas.0506557102

4. Wang B, Rudnick S, Cengia B, Bonkovsky HL. Acute Hepatic Porphyrias: Review and Recent Progress. *Hepatol Commun*. 2019;3(2):193-206. doi:10.1002/hep4.1297

5. Stölzel U, Doss MO, Schuppan D. Clinical Guide and Update on Porphyrias. *Gastroenterology*. 2019;157(2):365-381.e4. doi:10.1053/j.gastro.2019.04.050

6. Elder G, Harper P, Badminton M, Sandberg S, Deybach JC. The incidence of inherited porphyrias in Europe. *J Inherit Metab Dis*. 2013;36(5):849-857. doi:10.1007/s10545-012-9544-4

7. Martásek P. Hereditary coproporphyria. *Semin Liver Dis*. 1998;18(1):25-32. doi:10.1055/s-2007-1007137

8. Prauchner CA, Emanuelli T. Porfirias agudas: Aspectos laboratoriais. *Rev Bras Ciencias Farm J Pharm Sci*. 2002;38(3):249-257. doi:10.1590/s1516-93322002000300002

9. Daniel E Shumer NJNNPS. Acute Hepatic Porphyrias: Recommendations for Evaluation and Long Term Management. *Physiol Behav*. 2017;176(12):139-148. doi:10.1016/j.physbeh.2017.03.040

10. Puy H, Gouya L, Deybach JC. Porphyrias. *Lancet*. 2010;375(9718):924-937. doi:10.1016/S0140-6736(09)61925-5

11. Indika NLR, Kesavan T, Dilanthi HW, et al. Many pitfalls in diagnosis of acute intermittent porphyria: A case report. *BMC Res Notes*. 2018;11(1):1-5. doi:10.1186/s13104-018-3615-z

CAPÍTULO 9

DESAFIOS DIAGNÓSTICOS NA DOENÇA DE PARKINSON EM PACIENTES JOVENS, COM A FORMA ACINÉTICO-RÍGIDA: RELATO DE CASO

Data de aceite: 04/01/2021
Data de submissão: 06/10/2020

Luana Ribeiro Silveira
Universidade Federal de Juiz de Fora
campus avançado Governador Valadares
Governador Valadares – Minas Gerais
http://lattes.cnpq.br/5734722038039283

Victor Gabriel Alves de Faria
Universidade Federal de Juiz de Fora
campus avançado Governador Valadares
Governador Valadares – Minas Gerais
http://lattes.cnpq.br/5631555854699263

Leandra Amarante Rodrigues Ferreira
Universidade Federal de Juiz de Fora
campus avançado Governador Valadares
Governador Valadares – Minas Gerais

Lívia Santos Reis
Universidade Federal de Juiz de Fora
campus avançado Governador Valadares
Governador Valadares – Minas Gerais
http://lattes.cnpq.br/1620347486046104

Ana Clara Siman Andrade
Universidade Federal de Juiz de Fora
campus avançado Governador Valadares
Governador Valadares – Minas Gerais
http://lattes.cnpq.br/8296475781782017

Anna Luísa Pereira e Silva
Universidade Federal de Juiz de Fora
campus avançado Governador Valadares
Governador Valadares – Minas Gerais
http://lattes.cnpq.br/3790053513718365

Lorenzo Paganini Merisio Fantin
Universidade Federal de Juiz de Fora
campus avançado Governador Valadares
Governador Valadares – Minas Gerais
http://lattes.cnpq.br/6138860697232962

Marco Antônio Anacleto Rolim
Universidade Federal de Juiz de Fora
campus avançado Governador Valadares
Governador Valadares – Minas Gerais
http://lattes.cnpq.br/6708123404025176

Rafael Andrade Diniz
Universidade Federal de Juiz de Fora
campus avançado Governador Valadares
Governador Valadares – Minas Gerais
http://lattes.cnpq.br/4065102499071488

Jessica Bravin Ferrari
Universidade Federal de Juiz de Fora
campus avançado Governador Valadares
Governador Valadares – Minas Gerais
http://lattes.cnpq.br/8221369785355079

Jefferson Carlos de Faria Soares
Universidade Federal de Juiz de Fora
campus avançado Governador Valadares
Governador Valadares – Minas Gerais
http://lattes.cnpq.br/3869830321258684

RESUMO: A primeira menção à Doença de Parkinson foi feita no século XIX, caracterizada primariamente como “paralisia agitante”. Hoje, sabe-se que o achado característico é a bradicinesia associada à rigidez em roda denteada. A presença do tremor em repouso não é obrigatória para o diagnóstico dessa patologia. As características motoras da doença se dão em

virtude da depleção da dopamina em decorrência da morte de neurônios dopaminérgicos da substância negra e inclusão de corpos de Lewy em neurônios remanescentes devido a fatores imunológicos, genéticos e ambientais. O presente estudo consiste em um relato de caso obtido durante acompanhamento em ambulatório de Neurologia. Trata-se de um homem, jovem, mecânico de motocicletas, sem comorbidades. Na situação, queixava-se de dificuldade progressiva, há 1 ano, na destreza de sua mão direita, principalmente com a escrita e manuseio de suas ferramentas de trabalho. Relata avaliações com diversos profissionais da saúde, tendo recebido inúmeros diagnósticos e tentativas de tratamento frustradas. Ao ser encaminhado ao neurologista para realização de eletroneuromiografia (ENMG), foi submetido a avaliação completa. Não foi constatada alterações à ENMG, porém o exame físico era sugestivo de Doença de Parkinson, na forma acinético-rígida. O paciente apresentou hipertonia muscular e diminuição do balanço passivo à marcha à direita, bradicinesia e rigidez muscular em roda denteada do mesmo lado, além da ausência de tremores. O diagnóstico levantado foi confirmado por Cintilografia Cerebral com TRODAT. Mantido em acompanhamento ambulatorial. A doença evoluiu para o hemicorpo esquerdo, entretanto mantendo desde o início maior acometimento à direita. Iniciado tratamento medicamentoso com Pramipexol e Amantadina, com bom controle sintomático. Esse caso representa um grande desafio para o médico, pois trata-se de uma modalidade da Doença de Parkinson pouco frequente e de apresentação extremamente precoce, gerando um desafio diagnóstico, pela gama de diagnósticos diferenciais.
PALAVRAS-CHAVE: Parkinson, diagnóstico, jovem, subtipos, acinético-rígida.

DIAGNOSTIC CHALLENGES IN PARKINSON'S DISEASE IN YOUNG PATIENTS, WITH AKINETIC-RIGID FORM: CASE REPORT

ABSTRACT: The first mention of Parkinson's Disease was in the 19th century, characterized primarily as "agitating paralysis". Today, it is known that the key characteristic finding is bradykinesia associated with cogwheel rigidity. The presence of tremor at res tis not mandatory for the diagnosis of this pathology. The motor characteristics of the disease are a result of dopamine depletion due to death of dopaminergic neurons of the substantia nigra, and inclusion of Lewy bodies in remaining neurons due to immunological, genetic and environmental factors. The present study of Parkinson's Disease consists of a case report obtained during a follow-up at a neurology outpatient clinic. A young man, a motorcycle mechanic without comorbidities, complained of progressive difficulties in the dexterity of his right hand, mainly with writing and handling of his work tools. He sought evaluations with several health professionals, and had received numerous diagnoses with failed treatment attempts. Upon being referred to the neurologist for electroneuromyography (ENMG), he underwent a complete evaluation. There were no changes to the ENMG, but the physical examination was suggestive of Parkinson's disease, in the akinetic-rigid form. The patient presented muscular hypertonia and decreased passive balance on the right gait, bradykinesia, and cogwheel rigidity on the same side, in addition to the absence of tremors. This diagnosis was further confirmed by TRODAT brain scintigraphy. Documented in further outpatient follow-ups, the disease progressed to the man's left upper limb, however mantaining greater involvement on the right from the beginning. Treatment started with Premipexol and Amantadine, achieving good symptomatic control. This case represented a big challenge for doctors, since it is an

uncommon modality of Parkinson's disease and extremely early presentation, generating a diagnostic challenge, due to the range of differential diagnoses.
KEYWORDS: Parkinson, young, diagnoses, subtypes, akinetic-rigid.

1 I INTRODUÇÃO

A Doença de Parkinson, descrita em "Essay on the Shaking Palsy" no ano de 1817 por James Parkinson, é designada como a doença representativa do parkinsonismo primário (SOUZA *et al.*, 2011). Sua primeira definição, no entanto, trouxe algumas limitações, uma vez que foi caracterizada pelo médico britânico como "paralisia agitante", indicando o tremor como traço principal da doença. Todavia, os conceitos atuais da ciência explicam que essa definição não engloba todos os tipos e apresentações da patologia, sendo o achado primordial para o diagnóstico do quadro clínico a bradicinesia associada a rigidez em roda denteada e/ou tremor em repouso (4-6 Hz), podendo cursar com outros sinais motores, pré-motores e não motores (BRASIL, 2017).

Nessa perspectiva, o tremor descrito por James Parkinson não é um achado necessário para concluir o diagnóstico da doença. É importante, nesse sentido, que haja uma coleta minuciosa da história clínica para identificar outros sinais e sintomas que auxiliam no diagnóstico, sendo os principais: o início unilateral, a progressividade da doença, persistência de assimetria dos sintomas, e os retornos obtidos após o início do tratamento com levodopa – caso seja a terapia escolhida como manejo inicial –, com resposta favorável a medicação, geralmente por cinco anos ou mais, e a presença de discinesias induzidas pelo medicamento. A progressividade da doença que, geralmente, tem evolução clínica igual ou superior a dez anos, também deve chamar a atenção do médico, embora não esteja presente em todos os casos (BRASIL, 2017).

As condições clínicas motoras são causadas, principalmente, pela depleção da dopamina em consequência da morte de neurônios dopaminérgicos da substância negra e a inclusão de corpos de Lewy em neurônios remanescentes, devido a fatores autoimunes, ambientais e genéticos (VIRGILIO *et al.*, 2016). Entretanto, o processo neurodegenerativo não se restringe a essa região, podendo alcançar outros núcleos do tronco cerebral, o córtex e até mesmo neurônios periféricos. O comprometimento dessas regiões pode ajudar a explicar, sobretudo, os sintomas não motores que podem se manifestar antes das alterações propriamente motoras, como distúrbios do sono, hipotensão postural, modificações olfativas, ansiedade e depressão. Também pode explicar alguns acometimentos que acompanham o estágio mais avançado da doença como a demência, agravamento da ansiedade/depressão e sintomas de psicose (BRASIL, 2017).

No cenário mundial, a doença de Parkinson apresenta a segunda maior prevalência dentre doenças neurodegenerativas, com números inferiores apenas à doença de Alzheimer, afetando 6,1 milhões de pessoas no mundo, valor muito superior aos 2,5 milhões

em 1990 (CABREIRA; MASSANO, 2019). A condição clínica é, ainda, responsável por afetar de 1 a 2 pessoas por 1000 habitantes, sendo que após os 60 anos pode acometer 1% da população, valor que aumenta gradualmente com a progressão da idade (TYSNES; STORSTEIN, 2017). Além da idade avançada, presença de comorbidades e ser do gênero masculino predispõem a um pior prognóstico da doença, que, em contrapartida, ocorre de forma mais lenta e branda na maioria dos casos de parkinsonismo precoce (CABREIRA; MASSANO, 2019).

Apesar de transcorrer com consequências graves à qualidade de vida dos pacientes, no Brasil os dados epidemiológicos da Doença de Parkinson se apresentam de forma escassa (SOUZA *et al.*, 2011). Essa realidade é confirmada por Bovolenta e Felicio (2016), que denota apenas uma estimativa de 220 mil brasileiros afetados, alertando para um possível crescimento para o dobro desse número no ano de 2030.

A avaliação clínica do paciente é essencial para aumentar a precisão diagnóstica. A presença de dois dos principais sinais, como tremor de repouso, rigidez muscular, bradicinesia, instabilidade postural, além de assimetria do quadro e resposta inicial ao uso de levodopa, estabelece o diagnóstico (GONÇALVES; ALVAREZ; ARRUDA, 2007).

Para o tratamento desses pacientes, é importante oferecer um cuidado integral, no sentido de se obter melhora da capacidade funcional, do bem-estar e da qualidade de vida, com auxílio de equipe multiprofissional, cuidados de enfermagem, educação física, fisioterapia, fonoaudiologia e terapia ocupacional, entre outros. Em relação ao tratamento específico da doença de Parkinson, sabe-se que os medicamentos visam ao controle dos sintomas, para manter independência funcional, equilíbrio psicológico, obtido com reposição de dopamina, pela administração de levodopa, considerada medicação de primeira linha (GONÇALVES; ALVAREZ; ARRUDA, 2007). Além disso, existe a técnica de estimulação cerebral contínua (DBS), uma alternativa no tratamento dos distúrbios do movimento (NASSER *et al.*, 2002).

2 I METODOLOGIA

Trata-se de um relato de caso vivenciado durante acompanhamento em ambulatório de Neurologia, em que foi realizada entrevista com paciente e revisão de prontuário. Além disso, foi realizada pesquisa bibliográfica sobre o assunto “Doença de Parkinson” e suas variantes clínicas, epidemiologia, diagnóstico e tratamento nas principais plataformas de pesquisa científica (*PubMed*, *SciELO*, Google Acadêmico e *Cochrane Library*) e em livros, os quais auxiliaram no aprofundamento dos temas.

3 I DESCRIÇÃO DO CASO

Paciente, sexo masculino, 27 anos, branco, mecânico de moto, previamente

saudável. Históricos pessoal e familiar sem alterações dignas de nota. Refere dificuldades progressivas na destreza de sua mão direita, principalmente com a escrita e com o uso de suas ferramentas de trabalho, com evolução há um ano.

Avaliado por diversos médicos, inicialmente foi realizado diagnóstico de Lesão por Esforços Repetitivos (LER), seguindo para fisioterapia. Sem melhora do quadro, paciente foi avaliado por psiquiatra, no qual foi constatada ansiedade e possível simulação dos sintomas motores, sendo iniciado Citalopram 20mg/dia, porém também sem promover melhora clínica. Recorre, então, a nova avaliação com ortopedista, obtendo novo diagnóstico, desta vez de "Cãimbra do Escrivão". Foi, então, encaminhado ao neurologista para realização de eletroneuromiografia (ENMG) e comprovação diagnóstica.

Na consulta clínica com o neurologista, paciente apresentava-se em bom estado geral, orientado em tempo e espaço, normocorado, hidratado, anictérico, acianótico, afebril. Pressão arterial de 110x70 mmHg, frequência cardíaca de 72 bpm, frequência respiratória de 16 ipm. Ao exame neurológico: paciente consciente, glasgow 15, reflexos superficiais e profundos preservados, sensibilidade e força motora preservadas. Apresentava, porém, hipertonia muscular à direita, diminuição do balanço passivo do membro superior direito à marcha, bradicinesia e rigidez muscular em roda denteada à direita, além de face hipomímica e fala monótona. Ausência de tremores.

Eletroneuromiografia realizada, incluindo eletromiocinesiologia, não demonstrando alterações. De acordo com a clínica, portanto, realizado diagnóstico de Doença de Parkinson, forma acinético-rígida, reforçado pelo exame de Cintilografia Cerebral com TRODAT, o qual revelou déficit do potencial de ligação do transportador da Dopamina estriatal bilateralmente.

Paciente segue em acompanhamento ambulatorial, em uso de Pramipexol ER 1,5mg/dia e Amantadina 100mg/2x/dia, com bom controle dos sintomas. A doença evoluiu para o hemicorpo esquerdo. Todavia, mantendo desde o início, o maior acometimento à direita.

4 I DISCUSSÃO

A Doença de Parkinson (DP) é uma doença neurodegenerativa, crônica, de caráter progressivo, que se manifesta com sintomas motores e não motores. Dentre os motores, tem-se como sinais cardinais a bradicinesia, tremor de repouso, rigidez e perda dos reflexos posturais; e os não motores são representados por disfunção autonômica, desordens do sono, dor, parestesia, entre outros (HAYES, 2019; JANKOVIC, 2008). O quadro clínico da DP pode apresentar-se de duas formas: hipercinética ou tremulante, cujo tremor é fundamental, e acinético rígida ou não tremulante, que representa 1/3 dos pacientes com DP, com presença de bradicinesia e rigidez, porém ausência de tremores (STARKSTEIN,1998).

Sabe-se que em 80% dos casos de DP o sintoma inicial é tremor dos membros superiores. Entretanto, as atipias, apesar de não serem tão frequentes, por vezes aparecem na prática clínica, e acabam por dificultar o diagnóstico (SEKEFF-SALEM; BARBOSA, 2007). Sendo assim, o paciente descrito anteriormente, apresenta características não usuais em relação às manifestações da doença, como idade de início dos sintomas menor do que a comumente observada e ausência de tremores. Logo, configura um desafio para o diagnóstico de DP, exigindo uma ampla eliminação de diagnósticos diferenciais, e uma proposta de tratamento individualizada para a situação.

Nesse contexto, segundo Lee e Gilbert (2016), em países industrializados, a prevalência estimada de DP é de 0,3% na população em geral, 1% em pessoas com mais de 60 anos e 3% em pessoas com 80 anos ou mais; e, além disso, a idade média de início dos sintomas é de 60 anos. Um estudo realizado por Rajput e colaboradores em 2008, com um grupo de 8 pacientes, evidenciou que a idade média para o início dos sintomas, de forma geral, é de 62,1 anos. O Grupo 1 de seu trabalho, formado por 3 pacientes com a forma acinético-rígida, apresentou uma idade média de início de sintomas de 68,3 anos. Além disso, Eggers et al (2011), em um estudo com 122 pacientes evidenciou uma idade média para pacientes com a forma do caso entre 61-62 anos.

Um estudo longitudinal que, por 39 anos (1968-2006), acompanhou e realizou autópsias em 166 pacientes com diagnóstico confirmado de Parkinson, mostrou que apenas 43 pacientes (26%) se encaixavam no subtipo acinético-rígido, sem tremor. Neste grupo, a média de idade para aparecimento dos sintomas foi de 66,1 anos, sendo a menor idade de 45 anos e a maior de 82 anos (RAJPUT, 2009). Dessa forma, nota-se que o paciente em questão está destoante do padrão epidemiológico que a doença acomete, de forma geral, e também da forma específica apresentada, acinético-rígida, tornando o diagnóstico ainda mais desafiador.

O início da doença com um quadro de síndrome acinético-rígida é de difícil diagnóstico em relação ao padrão clássico com presença de tremor. Essa forma da doença está presente em apenas 20% dos casos, e, devido a essa dificuldade, o tempo entre a aparição dos sintomas iniciais e a conclusão final do diagnóstico é maior do que na síndrome tremulante (SEKEFF-SALEM; BARBOSA, 2007). Tal situação é observada no caso exposto, tendo em vista que o paciente passou por diversas especialidades, recebendo diferentes diagnósticos e, consequentemente, tratamentos, até chegar à neurologia, onde foi levantada a hipótese de DP.

Nos pacientes com o desenvolvimento precoce da DP, a rigidez muscular apresenta-se frequentemente como sintoma inicial. Em 1988, Gibb e colaboradores observaram 46 pacientes com DP precoce (início dos sintomas < 45 anos) e 52 com DP tardia (início dos sintomas > 70 anos), concluindo-se que 43% dos pacientes classificados com DP precoce apresentaram rigidez muscular como um sintoma inicial. De forma semelhante, segundo uma análise de 10 casos de DP juvenil realizada por Scaff e estudiosos (1980),

50% dos pacientes apresentaram dificuldade de movimentação devido a bradicinesia e rigidez. Ainda, em 1994, Friedman analisou 261 pacientes, em que 44 apresentavam DP precoce, e identificou a bradicinesia como sintoma inicial mais comum entre eles. Desse modo, observa-se uma semelhança de outros estudos com o caso descrito, em que os sintomas iniciais do paciente - dificuldades progressivas na destreza da mão direita - o fizeram procurar o atendimento médico, não havendo tremores.

Sendo assim, devido a todas as razões supracitadas, que exemplificam as diferentes atipias que o caso envolve, é possível entender porque a DP foi de difícil diagnóstico. Primeiramente, procurou um médico do trabalho que o diagnosticou com Lesão por Esforço Repetitivo (LER). Devido a não melhora do quadro, procurou um psiquiatra, em que foi suspeitado Transtorno de Ansiedade. Posteriormente, outro ortopedista o diagnosticou com Câimbra do Escrivão. E, por fim, foi ao neurologista, o qual levantou a suspeita de DP, levando à conclusão do caso.

4.1 Diagnósticos diferenciais

A LER, também denominada Distúrbios Osteomusculares Relacionados ao Trabalho (DORT), apresenta-se clinicamente como uma dor osteomuscular, principalmente em membros superiores, e pode evoluir com lesões incapacitantes, levando o paciente ao afastamento do trabalho (ZAVARIZZI; CARVALHO; ALENCAR, 2019). Além disso, o paciente com LER, passa a conviver com uma dor crônica e se vê com dificuldade de realizar funções cotidianas, antes feitas com facilidade, o que influencia diretamente na sua qualidade de vida, trazendo, também, problemas de cunho psicológico, visto a sensação de incapacidade, as dúvidas e desconhecimentos acerca do seu diagnóstico e incertezas quanto ao futuro. (ZAVARIZZI; CARVALHO; ALENCAR, 2019).

O diagnóstico de ansiedade na idade adulta se dá quando o medo e a própria ansiedade são persistentes, exacerbados e impactam na qualidade de vida do paciente, causando transtornos nos âmbitos social, profissional e pessoal (CRASKE; STEIN, 2016). Uma condição médica preexistente pode ser um importante fator desencadeante de um transtorno de ansiedade e seu diagnóstico é, sobretudo, baseado em evidências clínicas (CRASKE; STEIN, 2016).

Outro diagnóstico diferencial do parkinsonismo acinético-rígido é a Câimbra do Escrivão, descrita por Goldman (2015) como uma das formas mais comuns de distonia focal da mão, tendo entre suas causas reportadas o uso da mão em atividades repetitivas. A câimbra do escrivão vem sendo reportada desde o século XVIII e pode apresentar como sintomas rigidez no antebraço do membro acometido, fadiga muscular ao realizar a tarefa por um período prolongado, além de dificuldades de realizar a escrita (GOLDMAN, 2015).

Dessa forma, considerando as similaridades de sintomas e determinantes sociais do paciente, os diagnósticos diferenciais de LER/DORT e Câimbra do Escrivão são notadamente plausíveis, visto que ambas são influenciadas diretamente pela realização

de movimentos repetitivos. Além disso, dada a progressão da doença de Parkinson, que vinha incapacitando o paciente e culminou em seu afastamento do trabalho, bem como as incertezas diagnósticas que levaram a tratamentos ineficazes, o surgimento de um quadro de Transtorno de Ansiedade é extremamente compreensível.

Por fim, o diagnóstico da DP em sua forma acinético-rígida deve ser feito com cautela, levando em conta, ainda, outros diagnósticos diferenciais, como depressão e hipotireoidismo, quando se apresentar bilateralmente. Já nos casos em que se manifesta de forma unilateral, deve-se descartar uma hemiparesia por disfunção do trato cortico-espinal, no qual hipertonia elástica, hiperreflexia, sinal de Babinski e abolição de reflexo abdominal são fatores que contribuem no diagnóstico (BARBOSA; SALLEM, 2005).

Tendo em vista o exposto, a importante ferramenta que corroborou o diagnóstico de DP foi a cintilografia com TRODAT, substância esta que se liga ao transportador de dopamina a permite identificar sua captação. Em estudo realizado por Sasannezhad *et al*. (2017), identificou-se uma redução da captação de TRODAT em 66,67% dos núcleos caudados e captação diminuída ou ausente em 100% dos putâmens. Dessa forma, é possível inferir que o exame realizado foi de suma importância para fornecer o diagnóstico correto da DP acinético-rígida e, a partir daí, foi instituído o tratamento adequado ao paciente.

4.2 Terapêutica farmacológica

Em relação ao tratamento medicamentoso proposto para um paciente com doença de Parkinson, é de conhecimento universal pela comunidade científica que a Levodopa possui resultados excelentes, sendo considerada padrão-ouro no controle das manifestações motoras. Apesar disso, existem situações em que há indicações de se retardar o seu uso (KOSTIć, 2009; RANA *et al*., 2016).

A Levodopa pode apresentar efeitos adversos como flutuações motoras, discinesias e complicações neuropsiquiátricas, especialmente após 5 anos de uso ou quando os pacientes são mais jovens – parkinsonismo precoce, como ocorre no caso relatado neste artigo. Rana et al. (2016) afirma que pacientes mais jovens são particularmente sensíveis e mais acometidos pelos efeitos adversos da Levodopa, principalmente as flutuações motoras. Essas flutuações se caracterizam por encurtar a duração de efeito do medicamento (fenômeno do *wearing off*) e/ou interromper subitamente os seus efeitos, configurando momentos intercalados de ação e não-ação (fenômeno *on-off*), comprometendo a qualidade de vida do paciente e os benefícios da medicação. Esses efeitos tornam-se piores com o passar dos anos utilizando a Levodopa (LÓPEZ; CLEVES, 2019).

Dessa forma, considerando pacientes jovens com diagnóstico de doença de Parkinson, os quais viverão décadas com a doença e utilizando os medicamentos necessários, especialistas recomendam adiar o uso da Levodopa e utilizar uma estratégia terapêutica inicial alternativa à Levodopa, com benefícios sintomáticos e que poderia incluir agonista do receptor de dopamina, inibidores da MAO-B e/ou Amantadina – especialmente

útil para controle da rigidez (KUHN; MÜLLER, 2019; KOSTIć, 2009). Seguindo essa estratégia, optou-se em iniciar o tratamento do paciente do caso relatado neste artigo com Pramipexol, uma droga agonista dopaminérgica, e Amantadina, adiando-se, então, o uso da Levodopa.

5 I CONCLUSÃO

A Doença de Parkinson (DP) é uma enfermidade que acomete principalmente indivíduos idosos, tendo, geralmente, como sintoma mais evidente o tremor de repouso. Seu diagnóstico é clínico, visto que não existem marcadores definitivos *in vivo* para realizá-lo. Entretanto, a apresentação precoce da doença, principalmente com a forma acinético-rígida, possui incidência e prevalência baixas. Dessa forma, mesmo que o paciente apresente bradicinesia e rigidez em roda denteada, a ausência de tremores é um fator que dificulta o direcionamento do raciocínio clínico do profissional da saúde para o correto diagnóstico da doença. Ademais, deve-se considerar que o leque de diagnósticos diferenciais é muito amplo nos casos precoces e atípicos de DP, podendo o quadro sugerir diversas outras enfermidades neurodegenerativas. Portanto, concluímos que os aspectos epidemiológicos e clínicos do presente caso não favorecem a realização de um diagnóstico precoce, demonstrando os desafios diagnósticos da Doença de Parkinson em pacientes jovens com a forma acinético-rígida.

REFERÊNCIAS

BARBOSA, Egberto Reis; SALLEM, Flávio Augusto Sekeff. **Doença de Parkinson – Diagnóstico.** Revista Neurociências, São Paulo, v. 13, n. 3, p. 158-165, set. 2005. Disponível em: https://periodicos.unifesp.br/index.php/neurociencias/article/view/8827/6360. Acesso em: 04 out. 2020.

BOVOLENTA, Tânia Maria; FELICIO, André Carvalho. **O doente de Parkinson no contexto das Políticas Públicas de Saúde no Brasil.** Einstein (São Paulo), São Paulo, v.14, n.3, p. 7-9, setembro, 2016. Disponível em: <http://www.scielo.br/scielo.php?script=sci_arttext&pid=S1679-45082016000300001&lng=en&nrm=iso>. Acesso em 04 de outubro de 2020.

BRASIL. Ministério da Saúde. Aprova o Protocolo Clínico e Diretrizes Terapêuticas da Doença de Parkinson. Portaria Conjunta n° 10, de 31 de outubro de 2017. Brasília, DF, 2017. Disponível em: <http://conitec.gov.br/images/Protocolos/DDT/PCDT_Doen%C3%A7a_de_Parkinson_31_10_2017.pdf> Acesso em: 04 de outubro de 2020.

CABREIRA, Verônica, MASSANO, João. **Parkinson'sDisease: Clinical Review and Update.** Acta Médica Portuguesa, Lisboa, v. 32, n. 10, p. 661-670, 2019. Disponível em: <file:///C:/Users/usuario/Downloads/11978-48378-1-PB.pdf> Acesso em: 04 de outubro de 2020.

CRASKE, Michelle G; STEIN, Murray B. **Anxiety.** The Lancet, [S.L.], v. 388, n. 10063, p. 3048-3059, 17 dez. 2016. Disponível em: <https://www.thelancet.com/journals/lancet/article/PIIS0140-6736(16)30381-6/fulltext#seccestitle10>. Acesso em: 04 out. 2020.

EGGERS, Carsten. et al. **Akinetic-rigid and tremor-dominant Parkinson's disease patients show different patterns of FP-CIT Single photon emission computed tomography.** Movement Disorders, Cologne, v. 26, n. 3, p. 416-423, 2011.

FRIEDMAN, Andrzej. **Old-onset Parkinson's disease compared with young-onset disease: clinical differences and similarities**. Acta Neurologica Scandinavica, Warsaw, v. 89, n. 4, p. 258-261, set./1993.

GIBB, William. R. G; LEES, Andrew J. **A comparison of clinical and pathological features of young- and old-onset Parkinson's disease**. Neurology, London, v. 38, n. 9, p. 1402-1406, 1988.

GOLDMAN, Jennifer G.. **Writer's cramp**. Toxicon, [S.L.], v. 107, p. 98-104, 01 dez. 2015. Elsevier BV. Disponível em: <https://www.sciencedirect.com/science/article/abs/pii/S0041010115300830?via%3Dihub>. Acesso em: 04 out. 2020.

GONCALVES, Lucia Hisako Takase; ALVAREZ, Angela Maria; ARRUDA, Micheli Coral. **Pacientes portadores da doença de Parkinson: significado de suas vivências**. Acta paul. enferm., São Paulo, v. 20, n. 1, p. 62-68, março, 2007. Disponível em: <http://www.scielo.br/scielo.php?script=sci_arttext&pid=S0103-21002007000100011&lng=en&nrm=is o>. Acesso em 05 de outubro de 2020.

HAYES, Michael T. **Parkinson's Disease and Parkinsonism.** The American Journal of Medicine, Boston, v. 132, n. 7, p. 802-807, jul. 2019.

JANKOVIC, Joseph. **Parkinson's disease: clinical features and diagnosis.** Journal of Neurology, Neurosurgery and Psychiatry , Houston, v. 79, n. 4, p. 368-376, 2008. Disponível em: https://jnnp.bmj.com/content/79/4/368. Acesso em: 3 out. 2020.

KOSTIć, Vladimir. S. **Treatment of young-onset Parkinson's disease: role of dopamine receptor agonists.** Parkinsonism & Related Disorders, [S.L.], v. 15, p. 71-75, dez. 2009.

KUHN, Wilfried; MÜLLER, Thomas. **Amantadine for Treating Parkinson's Disease.** Neuropsychopharmacotherapy, [S.L.], p. 1-6, 11 dez. 2019.

LEE, Andrea; GILBERT, Rebecca M. **Epidemiology of Parkinson Disease**. Neurologic Clinics, New York, v. 34, n. 4, p. 955-965, 2016.

LÓPEZ, Claudia Lucia Moreno; CLEVES, Sonia Catalina. **Tratamiento de las complicaciones motoras en la enfermedad de Parkinson.** Acta Neurol Colomb**.**, Bogotá, v. 35, supl. 1, p. 19-27, Sept. 2019. Disponível em: <http://www.scielo.org.co/scielo.php?script=sci_arttext&pid=S0120-87482019000500019&lng=en&nrm=iso>. Acesso em: 04 out. 2020.

NASSER, José Augusto. et al. **Estimulação cerebral contínua (DBS) talâmica para controle do tremor.** Arq. Neuro-Psiquiatr., São Paulo, v. 60, n. 2B, p. 429-434, junho, 2002. Disponível em: <http://www.scielo.br/scielo.php?script=sci_arttext&pid=S0004-282X2002000300017&lng=en&nrm=is o>. Acesso em 05 de outubro de 2020.

RAJPUT, Alex H. et al. **Course in Parkinson disease subtypes: A 39-year clinicopathologic study.** Neurology, Saskatoon, v. 73, n. 3, p. 206-212, 2009.

RAJPUT, Alex H. et al. **Globus pallidus dopamine and Parkinson motor subtypes: Clinical and brain biochemical correlation.** Neurology, Saskatoon, v. 70, n. 16, p. 1403-1410, 2008.

RANA, Abdul Qayyum; SALEH, Mohamad; YOUSUF, Muhammad Saad; MANSOOR, Wasim; HUSSAINI, Syed; RAHMAN, Maniza; IQBAL, Zohair. **DOPA-sparing strategy in the treatment of young onset Parkinson's disease**. Journal Of Neurosciences In Rural Practice, [S.L.], v. 7, n. 01, p. 67-69, jan. 2016.

SASANNEZHAD, Payam et al. **99mTc-TRODAT-1 SPECT Imaging in Early and Late Onset Parkinson's Disease**. Asia Oceania Journal Of Nuclear Medicine And Biology, [S.L.], v.5, n.2, p. 114-119, jun. 2017. Asia Oceania Federation of Nuclear Medicine & Biology. Disponível em: https://www.ncbi.nlm.nih.gov/pmc/articles/PMC5482916/. Acesso em: 04 out. 2020.

SCAFF, Milberto et al. **Parkinsonismo juvenil: considerações a respeito de 10 casos.** Arq. Neuro-Psiquiatr. São Paulo, v. 38, n. 4, p. 385-390, dezembro 1980 . Disponível em: <http://www.scielo.br/scielo.php?script=sci_arttext&pid=S0004-282X1980000400008&lng=en&nrm=iso>. Acesso em: 03 Out. 2020

SEKEFF-SALLEM, Flávio Augusto; BARBOSA, Egberto Reis. **Diagnostic pitfalls in Parkinson's disease: case report.** Arq. Neuro-Psiquiatr., São Paulo, v. 65, n. 2A, p. 348-351, June 2007 . Disponível em: <http://www.scielo.br/scielo.php?script=sci_arttext&pid=S0004-282X2007000200032&lng=en&nrm=iso>. Acesso em: 03 Out. 2020.

SOUZA, Cheylla Fabrícia M. et al. **A Doença de Parkinson e o processo de envelhecimento motor: Uma revisão de literatura.** Revista Neurociências, Mossoró, v. 19, n. 4, p. 718-723, 2011. Disponível em: <http://revistaneurociencias.com.br/edicoes/2011/RN1904/revisao%2019%2004/570%20revisao.pdf> Acesso em: 04 de outubro de 2020.

STARKSTEIN, Sergio. E, et al. **Depression in Classic Versus Akinetic-Rigid Parkinson's Disease**. Movement Disorders, Buenos Aires, v. 13, n. 1, p. 29-33, 1998.

TYSNES, Ole-Bjorn; STORSTEIN, Anette. **Epidemiology of Parkinson's disease.** J Neural Transm, Vienna, v. 124, n.8 p. 901–905, 2017. Disponível em: <https://link.springer.com/article/10.1007/s00702-017-1686-y#citeas> Acesso em: 04 de outubro de 2020.

VIRGILIO, Armando, et al. **Parkinson's disease: Autoimmunity and neuroinflammation**. AutoimmunityReviews, Roma, v. 15, n. 10, p. 1005-1011, 2016. Disponível em: <https://www.sciencedirect.com/science/article/abs/pii/S1568997216301677?via%3Dihub> Acesso em: 04 de outubro de 2020.

ZAVARIZZI, Camilla de Paula; CARVALHO, Regina Mituyo Matsuo de; ALENCAR, Maria do Carmo Baracho de. **Grupos de trabalhadores acometidos por LER/DORT: relato de experiência.** Cadernos Brasileiros de Terapia Ocupacional, São Carlos, v. 27, n. 3, p. 663-670, 22 ago. 2019. Disponível em: http://www.scielo.br/scielo.php?script=sci_arttext&pid=S2526-89102019000300663&lng=en&nrm=is. Acesso em: 04 out. 2020.

CAPÍTULO 10

DOENÇA DE CREUTZFELDT-JAKOB: RELATO DE CASO

Data de aceite: 04/01/2021
Data de submissão: 06/10/2020

Carolina Guimarães Caetano
Universidade Federal de Juiz de Fora
Campus Avançado Governador Valadares
Barbacena – Minas Gerais
http://lattes.cnpq.br/7911566888958711

Geovana Kloss
Universidade Federal de Juiz de Fora
Campus Avançado Governador Valadares
Vitória – Espírito Santo
http://lattes.cnpq.br/6702636248684592

Jefferson Carlos de Faria Soares
Universidade Federal de Juiz de Fora
Campus Avançado Governador Valadares
Governador Valadares – Minas Gerais
http://lattes.cnpq.br/3869830321258684

Fillipe Laignier Rodrigues de Lacerda
Universidade Federal de Juiz de Fora
Campus Avançado Governador Valadares
Ipatinga – Minas Gerais
http://lattes.cnpq.br/9884443973623253

Fernanda Milagres Resende Chitarra
Universidade Federal de Juiz de Fora
Campus Avançado Governador Valadares
Juiz de Fora – Minas Gerais
http://lattes.cnpq.br/2220821360492351

Teresa Vilela Pereira
Universidade Federal de Juiz de Fora
Campus Avançado Governador Valadares
São Vicente de Minas – Minas Gerais
http://lattes.cnpq.br/3355566987552973

Milene Barbosa Couto
Universidade Federal de Juiz de Fora
Campus Avançado Governador Valadares
Alto Rio Doce – Minas Gerais
http://lattes.cnpq.br/8218928856276956

Luiza Carvalho Babo de Rezende
Universidade Federal de Juiz de Fora
Campus Avançado Governador Valadares
Belo Horizonte – Minas Gerais
http://lattes.cnpq.br/8633391162118541

Lucas Nunes Oliveira
Universidade Federal de Juiz de Fora
Campus Avançado Governador Valadares
Ipatinga – Minas Gerais
http://lattes.cnpq.br/6308922085155493

André Guimarães Soares
Universidade Federal de Juiz de Fora
Campus Juiz de Fora
Governador Valadares – Minas Gerais
http://lattes.cnpq.br/9147969473790692

Rafael Brum Gusmão
Faculdade de Medicina de Barbacena - FAME
Barbacena – Minas Gerais
http://lattes.cnpq.br/8642547751203381

Deborah Carolina Gusmão Silva
Faculdade de Medicina de Barbacena - FAME
Barbacena – Minas Gerais
http://lattes.cnpq.br/8674985086608041

RESUMO: Paciente do sexo feminino, 56 anos, com história de marcha atáxica progressiva de início em setembro de 2016, evoluiu com alterações visuais e comportamentais,

alucinações e agitação psicomotora em poucos dias. Houve piora motora com rigidez muscular generalizada no mesmo mês. Apresentou ao exame físico, mutismo acinético com abertura ocular espontânea, presença de reflexos cutâneo-plantares em extensão bilateralmente, mioclonias e rigidez muscular. Exame de sangue com provas reumáticas extensas, funções tireoidiana e paratireoidiana, vitamina B12 e VDRL, todos normais. Pesquisa positiva de proteína 14-3-3 no líquor. Ao eletroencefalograma, padrão periódico curto e difuso, e à ressonância de crânio, hipersinal em T2 e flair, com restrição à difusão, em núcleos caudado e putâmen. Encefalopatias espongiformes transmissíveis constituem um grupo de doenças neurodegenerativas raras, causadas por príons. A doença de Creutzfeldt-Jakob é discretamente mais prevalente em mulheres, acomete tipicamente idosos e apresenta-se com evolução rápida e invariavelmente fatal. Origina-se, em 85% dos casos, de forma esporádica, cursando com demência progressiva, mioclonias difusas, mutismo acinético e disfunções visuais, do cerebelo, piramidais e extrapiramidais. O fenótipo clínico clássico do relato, conjuntamente à positividade da proteína 14-3-3 e às alterações em exames de imagem, corroboram o diagnóstico de Doença Priônica. A pesquisa de mutação familiar conhecida no gene PRNP foi negativa e não foram detectados anticorpos neuronais contra receptores NMDA. Ademais, a paciente nega intervenções como uso de hormônios do crescimento, procedimentos neurocirúrgicos, ou recebimento de enxertos de dura-máter ou córnea, descartando formas iatrogênica e familiar da doença, sendo o caso, portanto, compatível com Doença de Creutzfeldt-Jakob esporádica. Paciente sob cuidados paliativos aguarda exame cerebral post-mortem para comprovação diagnóstica.
PALAVRAS-CHAVE: Doença de Creutzfeldt-Jakob, proteína priônica, demência.

CREUTZFELDT-JAKOB DISEASE: CASE REPORT

ABSTRACT: Female patient, 56 years old, with a history of progressive ataxic gait, which started in September 2016 associated to visual alteration, followed by behavioral alterations, hallucinations and psychomotor agitation in a few days. There was fast neurological deterioration within a month. In the neurological examination, akinetic mutism was observed, with spontaneous eye opening, cutaneous plantar reflexes in bilateral extension, widespread myoclonus and generalized muscular rigidity. Blood test with extensive rheumatic confirmed, functioning of thyroid and parathyroid, vitamin B12 and VDRL, normal test results. Positive result for protein 14-3-3 in cerebrospinal fluid. In electroencephalogram, short and widespread periodic pattern and at cranial resonance revealed high signal in T2 and FLAIR, with restricted spread, in caudate and putamen nuclei. Transmissible spongiform encephalopathies are part of a rare group of neurodegenerative diseases caused by prions. Creutzfeldt-Jakob disease is slightly more prevalent in women, often affects the elderly and is characteristically progressive, rapidly developing, and invariably fatal. In 85% of the cases, it originates from sporadic type, occurring rapidly progressive dementia, widespread myoclonus, akinetic mutism and visual, cerebellar, pyramidal and extrapyramidal dysfunctions. The classic clinical phenotype described above, along with the electroencephalographic findings, to the positive result of the 14-3-3 protein in the cerebrospinal fluid and the alterations observed in the imaging exams, corroborate the diagnosis of Prion Disease. A negative test result in the search for recognized familial mutation in the PRNP gene and no neuronal antibodies against NMDA receptors were detected. In addition, the patient did not undergo interventions such as the use of growth

hormones, neurosurgical instruments and electrodes, besides not having dura mater or cornea grafts done, disregarding the iatrogenic and familiar forms of the disease; this case being compatible, therefore, with sporadic Creutzfeldt-Jakob disease. Patient under palliative care and awaiting postmortem cerebral examination for diagnosis confirmation.
KEYWORDS: Creutzfeldt-Jakob disease, prion protein, dementia.

1 I INTRODUÇÃO

As encefalopatias espongiformes transmissíveis constituem um grupo de doenças raras, causadas por príons. A doença de Creutzfeldt-Jakob, origina-se frequentemente, de forma esporádica, cursando com demência progressiva, disfunções visuais, do cerebelo, piramidais e extrapiramidais. Além disso, há presença de mioclonias difusas e mutismo acinético. A doença apresenta-se em caráter progressivo, de evolução rápida e invariavelmente fatal (SOOMRO; MOHAN, 2016).

2 I OBJETIVOS

Haja vista a raridade da doença e ausência de medidas terapêuticas e profiláticas específicas, o objetivo do estudo foi relatar um caso clínico de Doença de Creutzfeldt-Jakob esporádica.

3 I MÉTODOS

Relato de casso de paciente do sexo feminino, 56 anos, com história de alteração de marcha caracterizada por ataxia progressiva com início em setembro de 2016. Após curto espaço de tempo, evoluiu com queixa de alterações visuais, entretanto, após avaliação do oftalmologista não foram constatadas alterações oculares. Em seguida, a paciente apresentou alterações comportamentais, com alucinações e agitação psicomotora, sendo encaminhada para o psiquiatra, que prescreveu Olanzapina, porém não obteve melhora do quadro. Posteriormente, houve piora da movimentação, com rigidez muscular generalizada, ficando a paciente restrita ao leito, com alimentação via cateter nasoenteral, internada no Hospital São Lucas, em Governador Valadares, desde o dia 15 de outubro de 2016.

Ao interrogatório sintomatológico, a paciente negou febre, cefaleia, vômitos ou crises convulsivas durante o período. Nos antecedentes pessoais patológicos, relatou HAS controlada. Somada a história clínica, paciente apresentou história de viuvez recente.

Foi realizado exame físico geral e neurológico, além de avaliação laboratorial completa, pesquisa de biomarcadores no líquido cefalorraquidiano (LCR), eletroencefalograma (EEG) e ressonância magnética (RM) de crânio.

4 | RESULTADOS

Ao exame físico, paciente apresentou-se em mutismo acinético, com abertura ocular espontânea, não contactuante, não obedecendo ordens e não interagindo com o examinador. Foi constada rigidez muscular generalizada e reflexos cutâneo-plantares em extensão bilateral (Babinski). Ademais, paciente também apresentou mioclonias generalizadas.

Após extensa investigação ao exame de sangue, com provas reumáticas extensas, avaliação de funções tireoidianas e paratireoidianas, vitamina B12 e VDRL (Venereal Disease Research Laboratory) são foram encontradas alterações.

Na pesquisa de biomarcadores no LCR foi encontrada a presença de proteína 14-3-3 acima dos valores aceitáveis para normalidade. Dada a realização do EEG (Figura 1) foi observado padrão periódico curto e difuso. Na RM de crânio (Figuras 2 e 3) foi constatado hipersinal detectado em sequências ponderadas em T2 e recuperação de inversão atenuada por fluido (FLAIR), com topografia dos núcleos caudado e putâmen, mais evidente à direita.

Figura 1. EEG com padrão periódico curto e difuso

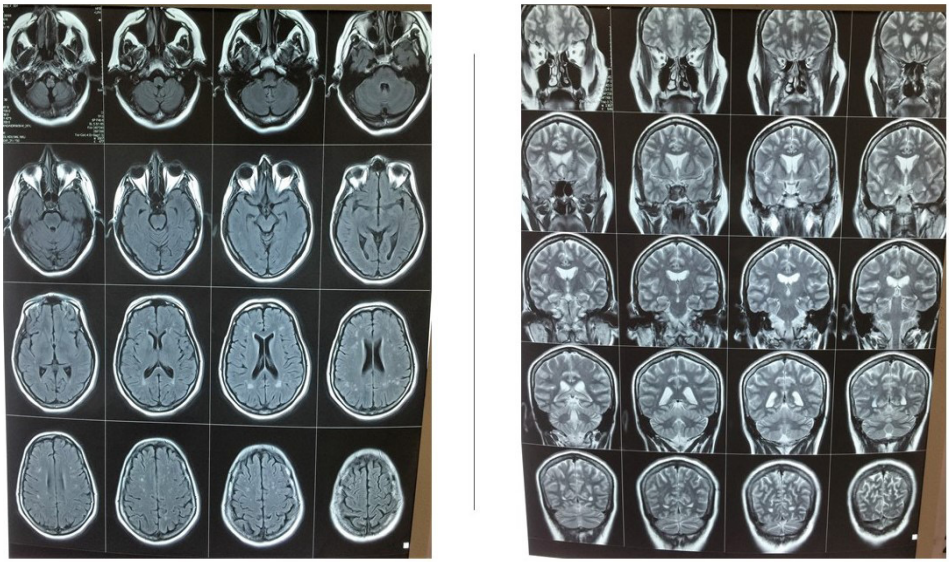

Figura 2. RM de crânio

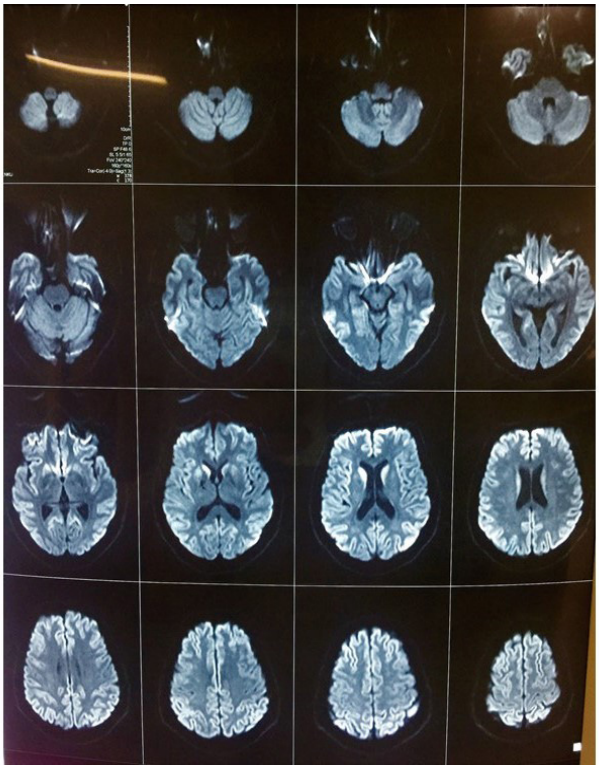

Figura 3. RM de crânio

5 | CONCLUSÕES

Embora a conclusão de diagnóstico definitivo da Doença de Creutzfeldt-Jakob, geralmente, seja constatada apenas no pós-morte, devido a carência de tecnologias capazes de detectar PrP^{Sc} em amostras de material clínico padrão (COULTHART; JANSEN; CASHMAN, 2014), o diagnóstico possível pode ser embasado por sinais prodrômicos, além de achados de EEG, LCR e RM de crânio (GESCHIWIND, 2015; KOJIMA, et al., 2013).

Baseado nos Critérios diagnósticos do CDC para a doença de Creutzfeldt-Jakob (DCJ), o caso relatado foi diagnosticado como provável DCJ, uma que vez que a paciente apresentou demência rapidamente progressiva, mioclonias generalizadas, relato de alterações visuais, sinal de alteração cerebelar com a marcha atáxica, sinais de comprometimento piramidal (Babinski) e extrapiramidal (rigidez muscular generalizada) e mutismo acinético (CDC, 2018).

O quadro relatado representa fenótipo clínico clássico também descrito em outros trabalhos (GESCHIWIND, 2015; KOJIMA, et al., 2013; SOOMRO; MOHAN, 2016). Somado aos achados clínicos, no EEG foram observadas ondas trifásicas, periódicas, difusas e de curta duração, caracterizando padrão periódico curto, clássico de DCJ (SILVA; LIMA, 1998). O EEG com padrão característico para DCJ é encontrado em aproximadamente dois terços dos pacientes, além de ser o primeiro teste diagnóstico utilizado para a doença (GESCHIWIND, 2015). Na pesquisa de biomarcadores no LCR, a detecção de proteína 14-3-3 na paciente, que possui curso da doença inferior a 2 anos, corrobora o diagnóstico. Pesquisadores consideram a presença dessa proteína um marcador de lesão neuronal (GESCHIWIND, 2015). Além do critério de diagnóstico utilizado neste estudo, os critérios de diagnósticos da OMS para DCJ também consideram a proteína 14-3-3 como o único marcador molecular (SOOMRO; MOHAN, 2016). A RM de crânio da paciente relatada evidenciou hipersinal presente em sequências ponderadas em T2 e recuperação de inversão atenuada por fluido (FLAIR), com restrição a difusão em topografia dos núcleos caudado e putâmen. O achado está em consonância com o esperado e descrito em outros estudos (GESCHIWIND, 2015). A RM tem grande potencial diagnóstico para doença esporádica de Creutzfeldt-Jakob, com sensibilidade variando de 92% a 96%, especificidade de 93 a 94% e precisão de aproximadamente 97% (GESCHIWIND, 2015).

Dadas as evidências clínicas e os achados de exames complementares, o provável diagnóstico do relato é Doença de Creutzfeldt-Jakob. Como a paciente não apresenta história familiar da doença, não foi submetida a enxertos de duramáter, transplantes de córnea, e nem recebeu hormônios hipofisários ou de cadáveres, além da paciente não estar em grupo etário jovem e apresentar curso da doença curto, constatamos que a condição seja do tipo esporádica. No momento da finalização do estudo, a paciente se encontrava sob cuidados paliativos e aguardando exame cerebral post-mortem para comprovação de diagnóstico.

Apesar da DCJ ser invariavelmente fatal (SOOMRO; MOHAN, 2016; KOJIMA, et al., 2013; ATALAY, et al, 2015) e ainda não apresentar tratamentos validados (ATALY, et al., 2015; GESCHIWIND, 2015) é fundamental a compreensão das características clínicas e laboratoriais para um diagnóstico precoce e diferencial, uma vez que os diagnósticos diferenciais podem ser passíveis de tratamento. Além disso, a identificação da doença permite a preparação da família para lidar com o prognostico e realização, pela equipe, de cuidados paliativos do doente.

REFERÊNCIAS

ATALAY, F.O., et al. Creutzfeldt-Jakob Disease: Report of Four Cases and Review of the Literature. **Turkish Jounal of Pathology,** Istambul, v. 31, n. 2, p. 148-152, 2015. Disponível em: http://www.turkjpath.org/text.php3?doi=10.5146/tjpath.2013.01195. Acesso em: 22 de agosto de 2017.

COULTHART, M.B.; JANSEN, G.H.; CASHMAN, N.R. Interpretation of Cerebrospinal Fluid Protein Tests in the Diagnosis of Sporadic Creutzfeldt–Jakob Disease: An Evidence-Based Approach. **CMAJ : Canadian Medical Association Journal**, Ottawa, v. 186, n. 9, p. 333-339, 2014. Disponível em: https://www.ncbi.nlm.nih.gov/pmc/articles/PMC4050025/#!po=69.0476. Acesso em: 22 de ago. de 2017.

CRITÉRIOS de diagnóstico do CDC para doença de Creutzfeldt-Jakob (CJD), 2018. **Centers for Disease Control and Prevention,** 2020. Disponível em: < https://www.cdc.gov/prions/cjd/diagnostic-criteria.html>. Acesso em: 29 de set. de 2020.

GESCHIWIND, M.D. Prion Diseases. **Continuum (Minneapolis, Minn.)**, v. 21, n. 6, p. 1612-1638, 2015. Disponível em: https://www.ncbi.nlm.nih.gov/pmc/articles/PMC4879966/. Acesso em: 22 de agosto de 2017.

KOJIMA, G., et al, 2013. Creutzfeldt-Jakob Disease: A Case Report and Differential Diagnoses. **Hawaii J Med Public Health,** Honolulu, v. 72, n. 4, p. 136-139, abril 2013. Disponível em: https://www.ncbi.nlm.nih.gov/pmc/articles/PMC3689509/. Acesso em: 22 de agosto de 2017.

SILVA, D.F.; LIMA, M.M. Aspectos Gerais e Práticos do EEG. **Revista Neurociências,** São Paulo, v. 6, n. 3, p. 137-146, 1998. Disponível em: https://www.revistaneurociencias.com.br/edicoes/1998/RN%2006%2003/Pages%20from%20RN%2006%2003-8.pdf. Acesso em: 22 de agosto de 2017.

SOOMRO, S.; MOHAN, C. Biomarkers for Sporadic Creutzfeldt–Jakob Disease. **Annals of Clinical and Translational Neurology,** Medford, v. 3, n. 6, p. 465-472, 2016. Disponível em: https://www.ncbi.nlm.nih.gov/pmc/articles/PMC4892001/. Acesso em: 22 de agosto de 2017.

CAPÍTULO 11

EVIDÊNCIAS CIENTÍFICAS SOBRE A RELAÇÃO DA EPILEPSIA COM CEFALEIA PRIMÁRIA: UMA MINI-REVISÃO

Data de aceite: 04/01/2021
Data de submissão: 17/09/2020

Ana Beatriz Martins de Souza
Universidade Federal do Maranhão
São Luís – MA
http://lattes.cnpq.br/7351365521332833

Gabriel Gomes Oliveira
Universidade Federal do Maranhão
São Luís – MA
http://lattes.cnpq.br/4567971471171880

Rachel Melo Ribeiro
Universidade Federal do Maranhão
São Luís – MA
http://lattes.cnpq.br/4752952470368965
https://orcid.org/0000-0003-3684-3061

Lucas Rodrigues de Santana
Universidade Federal do Maranhão
São Luís – MA
http://lattes.cnpq.br/7006042901187612

Ana Karynne Marques de Britto
Universidade Federal do Maranhão
São Luís – MA
http://lattes.cnpq.br/6629042295180273

Ana Rita da Silva Nunes
Universidade Federal do Maranhão
São Luís – MA
http://lattes.cnpq.br/1371879669896741

Edgard Barboza de Melo
Universidade Federal do Maranhão
São Luís – MA
http://lattes.cnpq.br/1973755218182126

Yure Mendes Soares
Universidade Federal do Maranhão
São Luís – MA
http://lattes.cnpq.br/6890408918160552

RESUMO: Epilepsias e cefaleia primarias resultam em episódios de disfunção neurológica. A coexistência dessas duas condições não é uma nova observação, sendo relevante uma revisão sobre coocorrência dessas desordens. Assim, objetivou-se reunir dados recentes na literatura especializada que permitam conhecer as evidências científicas sobre a relação da epilepsia com cefaleia primária. Realizou-se uma revisão de literatura de artigos científicos publicados nas plataformas *Google Acadêmico, PubMed e Lilacs*, incluindo todos os artigos originais de 2015 a 2020 na língua inglesa, de acordo com os critérios de inclusão preestabelecidos. Além disso, excluiu-se todas as patentes, teses, livros, citações, resumos, revisões de literatura e artigos em outras línguas. Observou-se que, dos tipos de cefaleia primária, a migrânea é o mais comum nos pacientes com epilepsia. Evidenciou-se também que os pacientes epiléticos do sexo feminino e os que fazem uso de mais de um tipo de droga antiepilética são mais propensos a terem cefaleia do tipo migrânea. De forma geral, os artigos mostraram que os pacientes com epilepsia frequentemente experimentam dores de cabeça, particularmente dores de cabeça do tipo enxaqueca, sendo ligada à frequência de convulsões e tipo de tratamento. Em pacientes com epilepsia, as dores de cabeça são frequentemente esquecidas e podem não

ser relatadas aos médicos. Chama-se atenção, portanto, a essa comorbidade especialmente em vista de como isso prejudica a qualidade de vida dos pacientes.
PALAVRAS-CHAVE: Cefaléia Primária, Epilepsia, Enxaqueca, Doença, Saúde.

SCIENTIFIC EVIDENCE ABOUT EPILEPSY RELATIONSHIP WITH PRIMARY HEADACHE: A MINI-REVIEW

ABSTRACT: Primary epilepsy and headache result in episodes of neurological dysfunction. The coexistence of these two conditions is not a new observation, and a review of the co-occurrence of these disorders is relevant. The aim of this study was to collect recent data in specialized literature that allow to know the scientific evidence on the relationship between epilepsy and primary headache. A literature review of scientific articles published on the Google Scholar, PubMed and Lilacs platforms was carried out, including all original articles from 2015 to 2020 in English, according to the pre-established inclusion criteria. In addition, all patents, theses, books, citations, abstracts, literature reviews and articles in other languages were excluded. It was observed that, of the types of primary headache, migraine is the most common in patients with epilepsy. It has also been shown that female epileptic patients and those who use more than one type of antiepileptic drug are more likely to have migraine-type headache. In general, the articles showed that patients with epilepsy often experience headaches, particularly migraine-type headaches, being linked to the frequency of seizures and the type of treatment. In patients with epilepsy, headaches are often overlooked and may not be reported to doctors. Therefore, attention is drawn to this comorbidity especially in view of how it affects the quality of life of patients.
KEYWORDS: Primary Headache, Epilepsy, Migraine, Diseases, Health.

1 I INTRODUÇÃO

A epilepsia é caracterizada por uma disfunção cerebral, na qual ocorrem crises convulsivas periódicas e imprevisíveis, que acabam afetando a qualidade de vida dos indivíduos e de suas famílias. Apresenta mudanças temporárias de comportamento devido ao disparo desordenado, sincronizado e rítmico de vários neurônios. As alterações cerebrais se manifestam de diferentes maneiras, dependendo das estruturas neurais envolvidas (MEDEIROS et al., 2020; MATOS et al., 2017).

Existem diversas causas que estão associadas ao desenvolvimento da epilepsia, entre as quais se tem um grande número de genes e suas combinações que contribuem para a expressão da doença, além de lesões estruturais focais ou hemisféricas e também desordens metabólicas, autoimunes e infecciosas (SCHEFFER et al., 2016; SANTOS, 2019; CHACÓN, 2019; ROMANIDY, 2019). Em continuidade, a hipersensibilidade neuronal também é uma etiologia, sendo encontrada tanto em quadros de epilepsia, como cefaleia (ÇILLILER, 2017; GÜVEN, 2017; ÇOMOĞLU, 2017).

Por sua vez, a cefaleia é utilizada para designar todo processo doloroso referido no segmento cefálico, o qual pode originar-se em qualquer das estruturas faciais ou cranianas,

sendo uma das queixas mais comuns na prática médica. Mais de 90% dos indivíduos já tiveram cefaleia, uma das quatro maiores causas de procura à urgência/emergência, a primeira em ambulatórios de neurologia e a terceira em clínica médica. Com relação ao sexo, as cefaleias estão entre as dez condições mais incapacitantes para os dois sexos, e entre as cinco mais incapacitantes para as mulheres (FÜHRER, 2015; LOPES, 2015; AGUIAR, 2015; MASCELLA, 2015).

Syverten et al. (2007) demonstraram uma prevalência de cefaleia em doentes epilépticos de 65%. Adicionalmente, posteriormente Özer et al. (2018) estimaram que entre 22% a 83% dos pacientes diagnosticados com epilepsia também apresentam cefaleia. Em continuidade, relata-se que a frequência da epilepsia com enxaqueca (1 -17%), uma das cefaleias mais incapacitantes, é maior que a frequência de epilepsia na população em geral (0,5% - 1%) (ÇILLILER, 2017; GÜVEN, 2017; ÇOMOĞLU, 2017).

Diante desse cenário, por se tratar de um tema com alto predomínio nos consultórios médicos e possuir uma alta prevalência na população, faz-se necessário conhecer as evidências científicas sobre a relação da epilepsia com cefaleia primária. Dessa forma, esta revisão reuniu dados recentes na literatura especializada, dos últimos cinco anos, permitindo também identificar os grupos de maior risco, de forma a contribuir cientificamente numa melhor abordagem terapêutica e a melhor compreensão dos mecanismos fisiopatológicos.

1.1 Epilepsia

A fisiopatologia do fenômeno epiléptico está em torno de um desequilíbrio entre uma série de fatores que afetam o funcionamento sistema nervoso central (SNC). O primeiro deles refere-se à excitabilidade neuronal alterada, no qual neurônios que participam da atividade epiléptica têm alterações em sua estrutura de membrana, assim como em seus receptores ionotrópicos e metabotrópicos, modificando a condução do impulso elétrico, tornando a resposta excitatória mais rápida e com alta frequência. Outro fator é a alteração dos neurotransmissores e receptores, culminando na redução da síntese ou liberação do ácido gama-aminobutírico (GABA) ou a redução dos receptores pós sinápticos em que atua, contribuindo para que sua atividade inibitória seja cessada, permitindo que estímulos de baixos potenciais despolarizem a membrana do neurônio pós sináptico com mais frequência e com perfil de distribuição mais rápido (FISIOPATOLOGÍA DE LA EPILEPSIA, 2016).

Em âmbito molecular, estudos sugerem que mutações no gene 1q23, que codifica uma estrutura da bomba Na^+/K^+ ATPase da membrana neuronal, podem provocar distúrbios no controle do fluxo de Na^+ e de K^+, corroborando à alteração da excitabilidade em neurônios epilépticos (LONDERO, 2010).

Segundo a classificação da Liga Internacional Contra a Epilepsia (ILAE, 2017), em seu esquema básico, a classificação da epilepsia é feita quanto aos tipos de crises, sendo: as de início focal (com ou sem perturbação da consciência; início motor ou não motor; focal

para tônico-clônica bilateral), de início generalizado (motor: tônico-motor ou outro motor; e não motor) e de início desconhecido (motor: tônico-clônico ou outro motor; não motor; e não classificável) (COSTA, BRANDÃO e SEGUNDO, 2020).

1.2 Cefaléias Primárias

Dentre as cefaléias primárias, a enxaqueca é a mais comum em todo o mundo e um dos aspectos mais importantes da sua fisiopatologia é a genética, por se caracterizar como uma doença de natureza hereditária. A migrânea sem aura está relacionada com fatores genético e ambientais, enquanto a migrânea com aura possui uma predisposição para mutação do gene C677T que está super-representado nesse tipo de enxaqueca (GOADSBYE; HOLANDA, 2019; CHARLES, 2018).

Além disso, embora a fisiopatologia da cefaleia tensional não esteja totalmente esclarecida, os estudos realizados por Varjão et al. (2008) demonstraram uma complexidade de mecanismos centrais e periféricos envolvidos no desenvolvimento do quadro álgico. Os mecanismos de dor na cefaleia do tipo tensional são gerados por isquemia, estímulos mecânicos e mediadores químicos, como a serotonina, a bradicinina e os íons K^+. Outra possível explicação observada a partir de estudos com atividade eletromiográfica é que esse tipo de cefaleia não seria ocasionado por uma contração generalizada dos músculos, mas sim de uma ativação prolongada e contínua de unidades motoras, capazes de ativar os nociceptores periféricos.

1.2.1 Classificação das cefaléias

A publicação da Classificação Internacional de Distúrbios de Cefaleia-ICHD-3 (2018) dividiu as cefaleias em dois grandes grupos, as primárias e as secundárias. As cefaleias primárias são caracterizadas como a dor sendo o distúrbio em si, não relacionadas com outras alterações, podendo ser do tipo migrânea (enxaqueca) que subdivide-se em com ou sem aura e crônica, tensional (episódica ou crônica) e trigemino-autonomicas que subclassifica-se em cefaleia em salvas, hemicraniana e de curta duração neuralgiforme. Já as cefaleias secundarias se apresentam como sintomas de outras doenças, que podem ser atribuídas ao traumatismo crânio-encefálico, tumores, acidente vascular encefálico, hematomas (OLESEN, 2018).

De acordo com a relação temporal de ocorrência da cefaleia e das crises epilépticas, a cefaleia também pode ser classificada como interictal ou peri-ictal. As cefaleias interictais ocorrem entre as crises epilépticas. Além disso, as cefaleias peri-ictais são subdivididas em cefaleia ictal (ocorre simultaneamente ou muito próximo da crise epiléptica), pré-ictal (ocorre antes de uma crise) e pós-ictal (ocorre após uma crise) (DUCHACZEK et al. 2013; MAINIERI et a. 2015).

2 | METODOLOGIA

Para o desenvolvimento do trabalho, foi realizado um levantamento bibliográfico de artigos científicos originais publicados nas bases de dados do Google Scholar, PubMed e Lilacs, no período de 2015 a 2020. Nessa pesquisa, foram utilizados os descritores “primary headache and epilepsy”, and “cluster headache and migraine and epilepsy.

Como critérios de inclusão foram considerados os estudos clínicos, com dados epidemiológicos das amostras, que apresentaram os descritores no título ou no resumo e escritos na língua inglesa. Foram excluídos os artigos escritos em outras línguas, que não inglês, além daqueles cujo título ou resumo/abstract não se adequou ao tema proposto. Excluíram-se também teses, patentes, citações, resumos de eventos, livros e revisões de literatura.

O levantamento de dados bibliográficos resultou no total de 336 artigos científicos. Após extensivas análises, apenas 8 artigos preencheram todos os critérios de seleção e foram incluídos neste estudo, conforme mostrado na Figura 1.

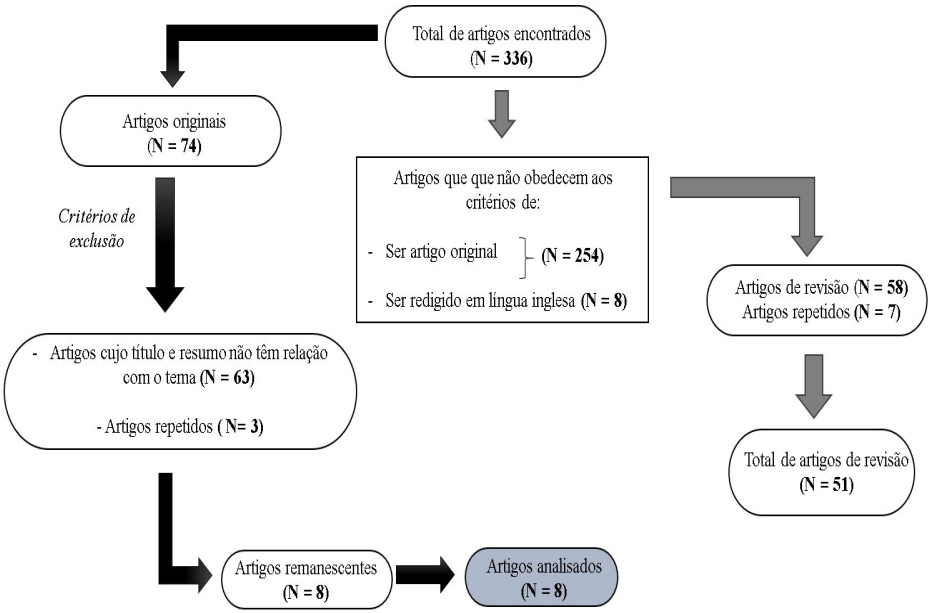

Figura 1. Resultados da busca realizada em diferentes bancos de dados bibliográficos.

Os dados coletados foram organizados em tabela por ano de publicação, local, amostra, metodologia e principais achados.

3 | RESULTADOS

A cefaléia é prevalente na população em geral, bem como em pacientes com epilepsia. A prevalência exata da dor de cabeça em pacientes adultos com epilepsia é desconhecida. O aumento da prevalência de enxaqueca em pacientes com epilepsia e de epilepsia em pacientes com enxaqueca, conforme demonstrado em estudos epidemiológicos, dá suporte à coexistência de epilepsia e migrânea. Após a utilização dos critérios de inclusão e exclusão verificou-se que o PubMed foi a base de dados que forneceu a maioria dos trabalhos utilizados neste estudo (87,5%).

A tabela 1 mostra uma descrição resumida dos trabalhos incluídos neste estudo, destacando a metodologia, amostra e tipo do estudo e os achados principais.

Sedighi, Shafiei e Azizpour (2016) compararam a frequência de parestesia induzida por topiramato em pacientes com migrânea ou epilépticos. Houve uma entrevista estruturada e um questionário foi administrado, que cobriu os pacientes com história de enxaqueca e epilepsia, seus dados demográficos, duração do tratamento e dosagem de topiramato. Neste estudo, avaliaram a frequência de parestesia topiramato-induzida parestesia induzida entre os 160 pacientes que estavam diagnosticados como enxaqueca e o mesmo número de pacientes com diagnóstico de epilepsia, de ambos os sexos, sendo os diagnosticados com migrânea sem áurea, 148 mulheres e 12 homens com faixa etária entre 12 a 61 anos e epilepsia 64 mulheres e 96 homens, com idades entre 7-61 anos. Os resultados mostraram que a migrânea e a epilepsia contribuem de forma independente para o desenvolvimento de parestesia induzida por medicamento, sendo que pacientes do sexo feminino com migrânea apresentaram maior acometimento (53%). Em continuidade, observou-se que as mulheres tiveram maior frequência de parestesias em comparação aos homens, de maneira dose-dependente e tempo-dependente em relação ao topiramato, principalmente naquelas com enxaqueca que apresentaram mais que o dobro de aumento de relato de parestesia em comparação àquelas com epilepsia.

Título	Autores/ Ano de publicação/ Local	Amostra do Estudo	Método do Estudo	Resultados
Topiramate-induced paresthesia is more frequently reported by migraine than epileptic patients	Sedighi, Shafiei e Azizpour/ 2016/ Irã	320 pacientes	Entrevista e questionário estruturado que cobriu os pacientes com história de enxaqueca e epilepsia, seus dados demográficos, duração do tratamento e dosagem de topiramato e frequência de parestesia nesses pacientes	Dentre os pacientes, os do sexo feminino incluídos neste estudo 92,5% apresentaram migrânea e 40% epilepsia, sendo que a frequência de parestesia nestas foi de 53% e 15%, respectivamente, sugerindo que mulheres apresentam mais parestesia e as mulheres com enxaqueca tem mais que o dobro de aumento no relato de parestesia quando comparadas àquelas com epilepsia.
Epilepsy and headaches: Further evidence of a link	Çilliler, Güven e Çomoğlu/ 2017/ Turquia	349 pacientes	Foi utilizado um questionário padrão para determinar os dados demográficos, duração da epilepsia, frequência de convulsões, tipos de dor de cabeça, os AEDs usados e o tempo relação real entre dores de cabeça e convulsões.	As dores de cabeça foram significativamente menores em pacientes do sexo masculino em comparação com as do sexo feminino e que as do tipo enxaqueca foram significativamente maiores nas mulheres. Dores de cabeça do tipo enxaqueca foram menos comuns em pacientes que tiveram menos de uma convulsão por ano, mas significativamente maior em pacientes que experimentaram mais de uma convulsão por mês ou menos de uma por semana. Cefaleias do tipo enxaqueca foram significativamente maiores em pacientes recebendo monoterapia.
Rorschach Evaluation of Personality and Emotional Characteristics in Adolescents With Migraine Versus Epilepy and Controls	Balottin et al./ 2018/ Itália	52 pacientes	Todos os adolescentes foram submetidos a um questionário autorreferido (YRS) e a um relatório-proxy para os pais (CBCL) junto ao Teste de Rorschach, objetivando investigar a personalidade, as emoções e as capacidades de enfrentamento de grupos de pacientes com epilepsia e cefaleia em comparação aos adolescentes do grupo controle. Foram incluídos 21 pacientes que sofriam de enxaqueca (9 homens e 13 mulheres), 20 pacientes com epilepsia (11 homens e 9 mulheres) e 11 adolescentes do grupo controle saudável (4 homens e 7 mulheres).	Adolescentes com cefaleia revelaram importante dificuldade de modular e regular os sentimentos afetivos, demonstrando um comportamento impulsivo de dificuldades de enfrentamento. Semelhantemente aos pacientes com epilepsia, os adolescentes com cefaleia também apresentaram estresse, redução da autoconsideração e da autoestima
Prevalence and clinical characteristics of headache in juvenile myoclonic epilepsy: experience from a tertiary epilepsy center	Daryan et al./ 2018/ Turquia	300 pacientes	Estudo incluiu 200 pessoas com EMJ e 100 saudáveis, de 12 a 55 anos, alfabetizados, submetidos a questionários autoaplicáveis para avaliar características clínicas dos participantes, idade, sexo, nível educacional, história familiar de epilepsia, idade de início das crises, duração da doença e tratamentos com AED.	Neste estudo, 56% dos pacientes com EMJ e 50% dos saudáveis apresentaram cefaleia, com maior frequência nas mulheres. Entre os pacientes com epilepsia e cefaleia, 42,3% tiveram migrânea e 46,8% cefaleia do tipo tensional, enquanto no grupo saudável foram 16% e 33%, respectivamente. Os resultados indicaram que quanto maior o grau de escolaridade, menor a frequência de cefaleia nos pacientes com EMJ e saudáveis. História familiar de enxaqueca ou epilepsia foi significativamente mais frequente em pacientes com EMJ com enxaqueca.
Prevalence of Interictal Headache in Patients with Epilepsy	ÖZER et al./ 2018)/ Turquia	86 pacientes	Estudo prospectivo com 86 pacientes adultos (54 mulheres, 32 homens) diagnosticados com epilepsia e acompanhados no ambulatório de neurologia para determinar a prevalência de cefaleia interictal.	41 pacientes (47,6%) apresentaram cefaleia primária, sendo que a enxaqueca a mais frequente (16,3%).

Relationship between right-to-left shunt and migraine in patients with epilepsy: a single-centre, cross-sectional study in China	Zhang et al./ 2018/ China e EUA	339 pacientes	Estudo transversal, onde 339 pacientes com epilepsia (169 homens, 170 mulheres) foram incluídos na pesquisa. Para cada paciente, idade, sintomas de convulsão, idade de início de convulsão, AEDs, situação educacional, início de convulsão com visão sintomas, história de convulsão febril, frequência de convulsões no último ano, história familiar de epilepsia e tipos de convulsão (início focal, convulsões tônico-clônica focais a bilaterais ou início generalizado) foram registrados. O número de ataques de enxaqueca, duração estimada da enxaqueca, localização, qualidade, intensidade e aura foram gravadas, além do ecocardiograma transtorácio.	Os resultados mostraram que a enxaqueca acometeu 79 participantes (23%), sendo 29 homens (17,2%) e 49 mulheres (28,8%). Nesse grupo, 1/3 apresentaram shunt leve da direita para esquerda, com prevalência de enxaqueca comparável aos pacientes sem shunt. Em continuidade, 1/5 dos pacientes com enxaqueca tinham shunt moderado a grande, com frequência de enxaquecas significativamente maior do que em pacientes sem shunt.
Spectrum of neurological disorders in neurology outpatients clinics in urban and rural Sindh, Pakistan: a cross sectional study	Awan et al./ 2019/ Paquistão	10.786 pacientes	Estudo transversal para determinar a prevalência de distúrbios neurológicos em pacientes atendidos nos hospitais terciários rurais e urbanos de Sindh (Paquistão), dentre eles a cefaleia e a epilepsia. Para essa análise, foram avaliados um total de 10.786 prontuários de pacientes atendidos nos ambulatórios, com idade ≥ 18 anos, sendo 4.682 homens (43.4%) e 6.104 mulheres (56.6%), utilizando um questionário estruturado para a coleta dos dados.	Entre os 7.828 participantes rurais, os mais prevalentes diagnósticos neurológicos incluíram cefaleia 1910 (24,4%), também enxaqueca 623 (8,0%) e epilepsia 408 (5,2%). Entre os 2958 participantes urbanos, o mais prevalente diagnóstico foi cefaleia 735 (24,8%), porém epilepsia 158 (5,3%) também foi incluída dentre os de maior prevalência. Distúrbios de dor de cabeça foi mais prevalente entre mulheres tanto da população urbana quanto rural, com 857 e 1790 mulheres acometidas, respectivamente.
Headache in epilepsy: A prospective observational study	Whealy et al./ 2019/ EUA		Estudo transversal para analisar as características e frequência das cefaleias inter e pós ictais em pacientes com epilepsia. Incluiu 120 pacientes, sendo 53 homens e 67 mulheres, adultos, com idade entre 18 e 82 anos, submetidos a dois tipos de questionários, para avaliar o histórico das cefaleias nos últimos 12 meses e caracterizar a prevalência da cefaleia pós-ictal.	Foi observado que a cefaleia do tipo migrânea foi a mais frequente nos pacientes. A cefaleia interictal foi referida em 81% dos pacientes. Já a cefaleia pós-ictal foi relatada por 75 dos 120 pacientes (63%).

Tabela 1 - Publicações científicas que abordam a relação entre cefaleia primária e epilepsia.

Dados como a frequência e os tipos de cefaleia em pacientes com epilepsia, e a relação com as crises epilépticas, foram avaliados por Çilliler, Güven, Çomoğlu (2017). Neste estudo, 349 pacientes (190 mulheres, 159 homens) com idade ≥17 anos foram entrevistados usando-se um questionário padrão para determinar se suas crises epilépticas e as dores de cabeça ocorriam de forma independente ou se as dores de cabeça ocorriam em uma relação temporal com as crises. Pacientes que tiveram experiência em pelo menos 2 convulsões não provocadas e foram acompanhados para epilepsia por um mínimo de 2 anos foram incluídos no estudo. Dados demográficos dos pacientes, duração da epilepsia, frequência de convulsões, tipos de dor de cabeça, os medicamentos antiepilépticos (AEDs) usados e o tempo relação real entre dores de cabeça e convulsões foram registrados. Neste estudo, a dor de cabeça do tipo enxaqueca foi a mais comum, com uma taxa de 26,9%. Os resultados mostraram também que as dores de cabeça foram significativamente

menores em pacientes do sexo masculino em comparação com as do sexo feminino e que as dores de cabeça do tipo enxaqueca foram significativamente maiores nas mulheres. Foi constatado que os pacientes com cefaleia após 3 horas de início da convulsão e com duração de até 72 horas foram mais frequentes, acometendo 82 pessoas (41,6%). Dores de cabeça do tipo enxaqueca foram menos comuns em pacientes que tiveram menos de uma convulsão por ano, mas significativamente maior em pacientes que experimentaram mais de uma convulsão por mês ou menos de uma por semana. Em relação ao uso de AED's, cefaleias do tipo enxaqueca foram significativamente maiores em pacientes recebendo monoterapia em comparação com aqueles sob politerapia.

Balottin et al. (2018), avaliaram 21 pacientes que sofriam de enxaqueca (9 homens e 13 mulheres) com idades entre 11-17 anos, 20 pacientes com epilepsia (11 homens e 9 mulheres) com idade entre 11-17 anos e 11 adolescentes do grupo controle saudável (4 homens e 7 mulheres) com idades entre 12–17 anos. Todos os adolescentes foram submetidos a um questionário autorreferido (YRS) e a um relatório-proxy para os pais (CBCL) junto ao Teste de Rorschach, objetivando investigar a personalidade, as emoções e as capacidades de enfrentamento de grupos de pacientes com epilepsia e cefaleia em comparação aos adolescentes do grupo controle. Os autores observaram que os adolescentes com cefaleia revelaram importante dificuldade de modular e regular os sentimentos afetivos, demonstrando um comportamento impulsivo de dificuldades de enfrentamento. Semelhantemente aos pacientes com epilepsia, os adolescentes com cefaleia também apresentaram estresse, redução da autoconsideração e da autoestima.

Em continuidade, neste mesmo ano, Daryan et al. (2018) realizaram um estudo observacional para determinar a prevalência, tipos e fatores de risco para cefaléia primária em pacientes diagnosticados com Epilepsia Mioclônica Juvenil (EMJ). Para essa análise, 200 pessoas com EMJ e 100 saudáveis, de 12 a 55 anos, alfabetizados, foram submetidos a questionários autoaplicáveis para registrar as características demográficas e clínicas dos participantes. Os resultados evidenciaram que 56% dos pacientes com EMJ e 50% dos saudáveis apresentaram cefaleia, com maior frequência nas mulheres. Entre os pacientes com epilepsia e cefaleia, 42,3% tiveram migrânea e 46,8% cefaleia do tipo tensional, enquanto no grupo saudável foram 16% e 33%, respectivamente. Além disso, observou-se que pacientes com história familiar de enxaqueca foram mais frequentes em pacientes com EMJ com enxaqueca em comparação ao grupo controle. Quanto à escolaridade, os resultados indicaram que quanto maior o grau de escolaridade, menor a frequência de cefaleia nos pacientes com EMJ e saudáveis.

ÖZER et al. (2018) fizeram um estudo prospectivo com 86 pacientes adultos (54 mulheres, 32 homens) diagnosticados com epilepsia e acompanhados no ambulatório de neurologia para determinar a prevalência de cefaleia interictal. A idade média dos participantes foi de 24,5 e 26,8 anos para mulheres e homens, respectivamente. Os resultados indicaram que 41 pacientes (47,6%) apresentaram cefaleia primária, sendo que

a enxaqueca foi a mais frequente (n = 14, 16,3%). Contrariamente, a cefaleia em salvas e tensional com pontadas foram as menos frequentes, cada uma acometendo 1 paciente (1,2%).

Em suas pesquisas, Zhang et al. (2018) investigaram a relação de cefaleia e epilepsia a partir da avalição da presença de shunt cardíaco direito-esquerdo em pacientes com epilepsia. Neste estudo transversal, foram entrevistados 532 pacientes e, após análise dos critérios de inclusão e exclusão, 339 pacientes com epilepsia (169 homens, 170 mulheres) foram incluídos na pesquisa. Para cada paciente, idade, sintomas de convulsão, idade de início de convulsão, AEDs, situação educacional, início de convulsão com visão sintomas, história de convulsão febril, frequência de convulsões no último ano, história familiar de epilepsia e tipos de convulsão (início focal, convulsões tônico-clônicas focais a bilaterais ou início generalizado) foram registrados. O número de ataques de enxaqueca, duração estimada da enxaqueca, localização, qualidade, intensidade (Escala Visual Analógica, 0-10) e aura foram gravadas. Ainda, os participantes foram submetidos a um ecocardiograma transtorácico com contraste, para identificar o shunt da direita para a esquerda. Os resultados mostraram que a enxaqueca acometeu 79 participantes (23%), sendo 29 homens (17,2%) e 49 mulheres (28,8%). Nesse grupo, 1/3 apresentaram shunt leve da direita para esquerda, com prevalência de enxaqueca comparável aos pacientes sem shunt. Além disso, 1/5 dos pacientes com enxaqueca tinham shunt moderado a grande, com frequência de enxaquecas significativamente maior do que os pacientes sem shunt. Portanto, shunt moderado a grande da direita para a esquerda que poderia ser uma causa subjacente da alta prevalência de enxaqueca em pessoas com epilepsia.

Recentemente, Awan et al. (2019) realizaram um estudo transversal para determinar a prevalência de distúrbios neurológicos em pacientes atendidos nos hospitais terciários rurais e urbanos de Sindh (Paquistão), dentre eles a cefaleia e a epilepsia. Para essa análise, foram avaliados um total de 10.786 prontuários de pacientes atendidos nos ambulatórios, com idade ≥ 18 anos, sendo 4.682 homens (43.4%) e 6.104 mulheres (56.6%), utilizando um questionário estruturado para a coleta dos dados. A maioria dos participantes era do hospital rural 7.828 (72,6%). Doenças neurológicas comuns eram distúrbios de dor de cabeça 3613 (33,4%), lesão de nervo e raiz 2928 (27,1%), doenças vasculares 1440 (13,3%), epilepsias 566 (5,2%), distúrbios musculares 424 (3,9%), distúrbios psiquiátricos 340 (3,1%) e infecção do SNC 303 (2,8%). Entre os 7.828 participantes rurais, os mais prevalentes diagnósticos neurológicos incluíram cefaleia 1910 (24,4%), também enxaqueca 623 (8,0%) e epilepsia 408 (5,2%). Entre os 2958 participantes urbanos, o mais prevalente diagnóstico foi cefaleia 735 (24,8%), porém epilepsia 158 (5,3%) também foi incluída dentre os de maior prevalência. Distúrbio de dor de cabeça foi mais prevalente entre mulheres tanto da população urbana quanto rural, com 857 e 1790 mulheres acometidas, respectivamente.

Adicionalmente, Whealy et al. (2019) realizaram um estudo transversal, a fim de analisar as características e frequência das cefaleias inter e pós ictais em pacientes com

epilepsia de acordo com os critérios da The International Classification of Headache Disorders 3rd edition (ICHD3). Para isto, foram recrutados 120 pacientes, sendo 53 homens e 67 mulheres, adultos, com idade entre 18 e 82 anos, no qual foram submetidos a dois tipos de questionários, sendo o primeiro utilizado para avaliar o histórico das cefaleias nos últimos 12 meses e o segundo para caracterizar a prevalência da cefaleia pós-ictal no momento de sua manifestação. Os resultados destacaram que a cefaleia interictal foi referida em 97 dos 120 pacientes (81%), sendo que 48 desses (50%) cumpriram o os critérios ICHD3 para migrânea, e já a cefaleia pós-ictal foi relatada por 75 dos 120 pacientes (63%) que responderam ao questionário inicial, sendo a migrânea prevalente em 38 desses indivíduos (51%). Dos pacientes que completaram o segundo questionário, 39 (32%) reportaram cefaleia pós-ictal, sendo que 9 (23%) cumpriram os critérios para migrânea. Foi observado que, no grupo estudado, a cefaleia do tipo migrânea foi a mais frequente nos pacientes.

4 I CONCLUSÃO

O presente estudo contemplou os dados mais atualizados acerca da comorbidade entre cefaleia e epilepsia. O aumento da prevalência observada de enxaqueca em pacientes com epilepsia e epilepsia em pacientes com enxaqueca suportam a coexistência de epilepsia e enxaqueca. Embora as dores de cabeça sejam um sintoma típico em pacientes com epilepsia, geralmente é esquecido por pacientes e médicos.

De forma geral, os artigos mostraram que os pacientes com epilepsia frequentemente experimentam dores de cabeça, particularmente dores de cabeça do tipo enxaqueca, sendo ligada à frequência de convulsões e tipo de tratamento. Em pacientes com epilepsia, as dores de cabeça são frequentemente esquecidas e podem não ser relatadas aos médicos. Chama-se atenção, portanto, a essa comorbidade especialmente em vista de como isso prejudica a qualidade de vida dos pacientes. O questionamento da presença de enxaqueca deve fazer parte da anamnese do paciente e na prática da epilepsia, pois pode afetar a escolha dos AEDs e exigir um tratamento específico.

Uma melhor compreensão dos mecanismos fisiopatológicos compartilhados entre epilepsia e cefaleia lançará alguma luz sobre a prevalência desta comorbidade. Maiores esclarecimentos sobre a prevalência dessas duas doenças e estudos de revisão devem aumentar a conscientização de pacientes e médicos e para estabelecer novas estratégias de tratamento a este respeito.

Mais estudos clínicos com amostragens abrangentes, detalhados e bem conduzidos são indicados para melhor estabelecer a comorbidade entre epilepsia e cefaleia.

REFERÊNCIAS

AWAN, S. et al. **Spectrum of neurological disorders in neurology outpatients clinics in urban and rural Sindh, Pakistan: A cross sectional study**. BMC Neurology, v. 19, n. 1, p. 4–9, 2019.

BALOTTIN L.; MANNARINI S.; CANDELORO D.; MITA A.; CHIAPPEDI M.; BALOTTIN U. **Rorschach evaluation of personality and emotional characteristics in adolescents with migraine versus epilepsy and controls**. Frontiers in Neurology, v. 9, n. MAR, p. 1–10, 2018.

BISULLI F. **Headache in epilepsy: prevalence and clinical features**. The Journal of Headache and Pain, v. 16, n. 1, p. 72, 2015.

ÇILLILER A.E.; GÜVEN H.; ÇOMOĞLU S.S. **Epilepsy and headaches**: Further evidence of a link. Epilepsy and Behavior, v. 70, p. 161–165, 2017.

COSTA L.L.O.; BRANDÃO E.C.; SEGUNDO L.M.B.M. **Atualização em epilepsia**. Revista de Medicina. v.99, n. 2, p. 170-181.

DA CRUZ M.C.; DA CRUZ L.C.; DA CRUZ M.C.C.; DE CAMARGO R.P. **Cefaleia do tipo tensional: revisão de literatura**. Arch Health Invest, Brasil, v. 6, ed. 2, p. 53-58, 2017.

DARYAN Metin Dedei *et al.* **Prevalence and clinical characteristics of headache in juvenile myoclonic epilepsy: experience from a tertiary epilepsy center**. Neurological Sciences, v. 39, n. 3, p. 519–525, 2018. doi: 10.1007/s10072-017-3232-y. Epub 2018 Jan 11.

DUCHACZEK B., GHAENI L., MATZEN J., HOLTKAMP M. **European Journal of Neurology** 2013; 20: 1360–1366.

Fisiopatología de la epilepsia. Rev. Fac. Med. (Méx.), Ciudad de México, v. 59, n. 5, p. 37-41, 2016. Disponibleen:http://www.scielo.org.mx/scielo.php?script=sci_arttext&pid=S0026-74220160 00500037&lng=es. Accedido en 16 sept. 2020.

FÜHRER F.M.E.C.; LOPES D.C.P.; AGUIAR P.M. Cefaleia e qualidade de vida na graduação de medicina. Revista Brasileira de Neurologia e Psiquiatria, v. 19, n. 2, 2015.

JIN H.; DING Z.; LIAN S.; *et al.* **Prevalence and Risk Factors of White Matter Lesions in Tibetan Patients Without Acute Stroke**. Stroke, v. 51, n. 1, p. 149–153, 2020. https://doi.org/10.1161/STROKEAHA.119.027115.

LONDERO, Renata G. **Prevalência e fatores de risco para cefaleia e migrânea em epilepsia**. 2010, 137f. Tese (Mestrado em Ciências Médicas) – Universidade Federal do Rio Grande do Sul, Rio Grande do Sul.

MAINIERI G.; CEVOLI S.; GIANNINI G.; ZUMMO L.; LETA C.; BROLI M.; FERRI L.; SANTUCCI M.; POSAR A.; AVONI P.; CORTELLI P.; TINUPER P.;

MASCELLA, V. **Dor de cabeça em adolescentes: estratégias de enfrentamento e qualidade de vida** / Vivian Mascella. – Campinas: PUC-Campinas, 2015. 256p.

MATOS, R.L.; SPINOLA, L.A.; BARBOZA, L.L.; GARCIA, D.R.; FRANÇA, T.C.; AFFONSO, R.S. **O uso do canabidiol no tratamento da epilepsia**. Revista Virtual de Química, Niterói, v. 9, n. 2, p. 786-814, 2017.

MEDEIROS, Franciele Castilhos *et al*. **Uso medicinal da Cannabis sativa (Cannabace) como alternativa no tratamento da epilepsia**. Brazilian Journal of Development, v. 6, n. 6, p. 41510-41523, 2020. DOI: https://doi.org/10.34117/bjdv6n6-623.

OLESEN, J. **International classification of headache disorders**. The Lancet Neurology, v. 17, n. 5, p. 396-397, 2018.

ÖZER, G.; ÜNAL Y.; KUTLU G.; GÖMCELİ Y.; İNAN L. **Prevalence of prevalence of interictal headache in epileptıc patients**. Journal of the Turkish Epilepsi Society, v. 24, n. 2, p. 51–54, 2018.

SANTOS SANTOS, A.; MORALES CHACÓN, L.M.; DEARRIBA ROMANIDY, M.U. **Actualización sobre la etiología de la epilepsia**. Revista Cubana de Neurología y Neurocirugía, ago. 2019. ISSN 2225-4676. Disponible en: <http://www.revneuro.sld.cu/index.php/neu/article/view/312/564.

SCHEFFER, Ingrid E *et al*. **Classification of the epilepsies**: New concepts for discussion and debate-Special report of the ILAE Classification Task Force of the Commission for Classification and Terminology. Epilepsia open v. 1, n.1-2, p. 37-44, 2016. DOI10.1002/epi4.5.

SEDIGHI, B.; SHAFIEI, K.; AZIZPOUR, I. **Topiramate-induced paresthesia is more frequently reported by migraine than epileptic patients**. Neurological Sciences, v. 37, n. 4, p. 585–589, 2016.

SYVERTSEN M.; HELDE G.; STOVNER L.J.; BRODTKORB E. **Headaches add to the burden of epilepsy**. J Headache Pain. v. 8, n. 4, p. 224-230, 2007.

VARJÃO F.M.; JORGE J.H.; NEPELENBROEK K.H.; ALENCAR JÚNIOR F.G.P. **Cefaleia, tipo tensional**. Saúde e Pesquisa. v.1, n. 2, p. 185-91, 2008.

ZHANG, L.; ZHU, X.; QIU, X.; LI, Y.; CHEN, Y.; WANG, H.; HE, S.; LAI, W.; PENG, A.; NING, M.; CHEN, L. **Relationship between right-to-left shunt and migraine in patients with epilepsy**: A single-centre, cross-sectional study in China. BMJ Open, v. 8, n. 10, p. 1–7, 2018.

CAPÍTULO 12

LIPOMA INTRACRANIANO COMO CAUSA DE HIDROCEFALEIA E VERTIGEM: RELATO DE CASO

Data de aceite: 04/01/2021

Thiago Antonio da Silva Fontoura
Universidade Federal de Juiz de Fora
Campus avançado de Governador Valadares
Governador Valadares – Minas Gerais
http://lattes.cnpq.br/5655155525793988

Guilherme Rhis
Universidade Federal de Juiz de Fora
Campus avançado de Governador Valadares
Governador Valadares – Minas Gerais
http://lattes.cnpq.br/6434695264227123

Karina Aza Coelho
Universidade Federal de Juiz de Fora
Campus avançado de Governador Valadares
Belo Horizonte – Minas Gerais
http://lattes.cnpq.br/6111175772331366

Alice Marge de Aquino Guedes
Universidade Federal de Juiz de Fora
Campus avançado de Governador Valadares
Muriaé
http://lattes.cnpq.br/4703830283703170

Felipe Coelho Soares de Oliveira
Secretaria Municipal de Saúde
Governador Valadares
Governador Valadares – Minas Gerais
http://lattes.cnpq.br/5793421929346815

Ramail Santos Pouzas
Secretaria Municipal de Saúde
Governador Valadares
Governador Valadares – Minas Gerais
http://lattes.cnpq.br/1831900082635635

Thaís Rodrigues Ferreira
Universidade Federal de Juiz de Fora
Campus avançado de Governador Valadares
Barbacena – Minas Gerais
http://lattes.cnpq.br/9533774302047280

Milena de Oliveira Simões
Universidade Federal de Juiz de Fora
Campus avançado de Governador Valadares
Governador Valadares – Minas Gerais
http://lattes.cnpq.br/6612444383939655

RESUMO: Introdução: Os lipomas intracranianos (LPI) ocorrem devido às malformações congênitas da meninge primitiva. Sua incidência está em 0,06% - 0,1% de todos os tumores intracranianos. Portadores de LPI geralmente são assintomáticos e, a depender de sua localização, pode desencadear cefaleia, crises convulsivas, paralisia ou retardo mental a depender da localização do lipoma. **Relato de caso:** Homem, 30 anos compareceu a consulta médica referindo cefaleia em região occipital iniciada há um ano com piora progressiva do quadro e ainda, episódios de vertigem, náuseas e vômitos. Ao exame físico sem alterações neurológicas. Solicitado exames complementares. Tomografia Computadorizada demonstrou formação acentuadamente hipodensa, ovalada, contornos lobulados, densidade gordurosa (-90UH), medindo 21x18 mm, provavelmente obstruindo a drenagem do aqueduto cerebral. Solicitada Ressonância Nuclear Magnética (RM), evidenciando imagem oval, localizado próximo Ventrículo IV e aos folículos superiores do tronco encefálico, determinando estenose do aqueduto

encefálico, com consequente hidrocefalia supratentorial, sem sinais de transudação do líquido cefalorraquidiano. Foi realizada uma terceira ventriculostomia, pois a hidrocefalia era obstrutiva. **Conclusão:** Os lipomas intracranianos são tumores raros, geralmente assintomáticos. Apresenta difícil diagnóstico, principalmente incidental, pela identificação de lesões patognomônicas em exames de imagem e em casos assintomáticos, seu tratamento é conservador.
PALAVRAS- CHAVE: Hidrocefalia, Lipoma, tumor.

ABSTRACT: Introduction: Intracranial lipomas (IPL) occur due to congenital malformations of the primitive meninges. Its incidence is 0.06% - 0.1% of all intracranial tumors. People with IPL are usually asymptomatic and, depending on their location, can trigger headache, seizures, paralysis or mental retardation depending on the location of the lipoma. **Case report:** A 30-year-old man attended a medical consultation referring to headache in the occipital region that started a year ago with progressive worsening of the condition and episodes of vertigo, nausea and vomiting. Physical examination without neurological changes. Additional exams requested. Computed tomography demonstrated a markedly hypodense, oval formation, lobulated contours, fat density (-90UH), measuring 21x18 mm, probably obstructing the drainage of the cerebral aqueduct. Nuclear Magnetic Resonance (MRI) was requested, showing an oval image, located near Ventricle IV and the upper follicles of the brain stem, causing stenosis of the brain aqueduct, with consequent supratentorial hydrocephalus, with no signs of cerebrospinal fluid transudation. A third ventriculostomy was performed, as hydrocephalus was obstructive. **Conclusion:** IPL are rare tumors, usually asymptomatic. It is difficult to diagnose, mainly incidental, due to the identification of pathognomonic lesions in imaging studies and in asymptomatic cases, its treatment is conservative.
KEYWORDS: Hydrocephalus, Atypical lipoma, tumors.

INTRODUÇÃO

Os lipomas intracranianos (LPI) ocorrem devido às malformações congênitas da meninge primitiva. A incidência desses tumores encontra-se entre 0,06% e 0,1% de todos os tumores intracranianos, sendo assim considerado um tumor raro. Os pacientes portadores de LPI geralmente são assintomáticos, podendo cursar com cefaleia, crises convulsivas, paralisia ou retardo mental a depender da localização do lipoma. O diagnóstico é realizado através de exame de imagens como Tomografia Computadorizada (TC) e Ressonância Magnética (RM). O tratamento cirúrgico não é recomendado, uma vez que os riscos superam os benefícios, podendo causar alta morbidade e mortalidade.

RELATO DE CASO

Paciente de sexo masculino, 30 anos, compareceu a consulta médica referindo cefaleia em região occipital iniciada há um ano com piora progressiva do quadro. Associado a isso, relata episódios de vertigem, náuseas e vômitos. Afirmou estar em uso de paracetamol + fosfato de codeína, não obtendo melhora dos sintomas. Ao exame

físico: lúcido e orientado, sem alterações nas auscultações cardíacas e pulmonares, força preservada em membros, pupilas isocoréticas e reativas. Prescrito Sucinato de sumatriptano e dicloridrato de betametina, solicitada tomografia computadorizada de crânio (TC) que evidenciou formação oval marcadamente hipodensa com contornos lobulados, densidade (-90UH), medindo 21x18mm, obstruindo a passagem do líquido cefalorraquidiano no aqueduto encefálico. O paciente foi então encaminhado ao hospital onde foi solicitada a Ressonância Nuclear Magnética (RM), evidenciando imagem oval, com sinal hiperintenso em T1, ausência de sinal nas imagens ponderadas em T2, levemente hipointensa em T2 e heterogênea em Flair, localizado próximo Ventrículo IV e aos folículos superiores do tronco encefálico, determinando estenose do aqueduto encefálico, com consequente hidrocefalia supratentorial, sem sinais de transudação do líquido cefalorraquidiano. Foi realizada uma terceiroventriculostomia, pois a hidrocefalia era obstrutiva, sem intercorrências.

DISCUSSÃO

Os lipomas intracranianos (LPI) são tumores de baixíssima incidência. A gênese do LPI está ligada às malformações congênitas decorrentes da persistência das meninges primitivas que se diferenciam em tecido adiposo. Os locais mais comuns são o corpo caloso (64%) e a cisterna quadrigeminal (13%). Pacientes com LPI geralmente são assintomáticos, os sintomas quando presentes dependem do tamanho e localização do tumor, e são causados por compressão de estruturas adjacentes, cursando com cefaleia, convulsões, paralisia ou retardo mental. O diagnóstico é realizado por meio do exame de imagens como TC e RM, mostrando informações patognomônicas do LPI. O tratamento cirúrgico não é recomendado em pacientes assintomáticos, pois os riscos superam os benefícios, causando alta morbimortalidade.

CONCLUSÃO

Os lipomas intracranianos são tumores raros, geralmente assintomáticos. Apresenta difícil diagnóstico, principalmente incidental, pela identificação de lesões patognomônicas em exames de imagem. O tratamento é conservador em casos assintomáticos.

REFERÊNCIAS

CHAURASIA, B. K. et al. A rare case of quadrigeminal plate lipoma presenting with the sixth cranial nerve palsy. Neuroimmunol Neuroinflammation, v. 4, p. 232-235, 2017.

DURÃO, C; PEDROSA, F. Undiagnosed intracranial lipoma associated with sudden death. Human Pathology: Case Reports, v.7, p. 39-40, 2017.

GOMBERT, M.; MAILLEUX, P. Cerebellopontine Angle Lipoma Associated to Dysplastic Labyrinth. Journal of the Belgian Society of Radiology, v. 102, n. 1, p.1-2, 2018.

CAPÍTULO 13

LEUCOENCEFALOPATIA AGUDA EM HOMEM HIV NEGATIVO COM FTA-ABS POSITIVO NO LÍQUOR

Data de aceite: 04/01/2021
Data de submissão: 28/09/2020

Pedro Nogueira Fontana
Hospital Universitário Oswaldo Cruz
Recife-Pernambuco
http://lattes.cnpq.br/1953729656592706

Ana Rosa Melo Corrêa Lima
Hospital Universitário Oswaldo Cruz
Recife-Pernambuco
http://lattes.cnpq.br/2186448709384909

RESUMO: Apresentamos o caso de um homem HIV negativo com quadro encefalopático agudo e reações positivas no LCR para sífilis. Neuroimagem revelou extensas alterações de substância branca, sugestivos de encefalomielite disseminada aguda. Ressaltamos que a neurossífilis tem apresentação imaginológica pleomórfica e que deve ser considerada no diagnóstico diferencial de leucoencefalites agudas.
PALAVRAS-CHAVE: Neurossífilis, ADEM, FTA-ABS, leucoencefalite.

ACUTE LEUKOENCEPHALOPATHY IN HIV NEGATIVE MAN WITH POSITIVITY FOR FTA-ABS IN CSF

ABSTRACT: We present a case of an HIV-negative man with acute encephalopathic clinical picture and positive CSF reactions to syphilis. Neuroimaging revealed extensive changes in white matter, suggestive of acute disseminated encephalomyelitis. We emphasize that neurosyphilis have pleomorphic imaging and that it should be considered in the differential diagnosis of acute leukoencephalitis.
KEYWORDS: Neurosyphilis, ADEM, FTA-ABS, leukoencephalitis.

1 I INTRODUÇÃO

Apresentação do caso. Homem de 28 anos, HIV negativo, apresentou quadro de febre baixa, cefaléia e mutismo há uma semana da admissão hospitalar. Ao exame físico, apresentava hemiparesia direita, mutismo, apraxia orobucolingual, desatenção e exaltação de reflexos axiais da face. Três meses antes, havia sido tratado para sífilis latente tardia com penicilina benzatina. Na investigação do quadro neurológico, o líquor mostrou elevação de células e proteínas, glicose normal e positividade para FTA-ABS e hemaglutinação indireta para sífilis (tabela 1). Ressonância magnética (RNM) de crânio (figura 1) mostrou extensas lesões de substância branca, confluentes e disseminadas, com restrição à difusão e sem realce pós-contraste, compatíveis com leucoencefalite. Devido aos achados da RNM e do líquor, o paciente foi tratado com ceftriaxona por 14 dias, além de metilprednisolona em pulsoterapia; houve significativa melhora clínica, liquórica (tabela 1) e radiológica (figura 2).

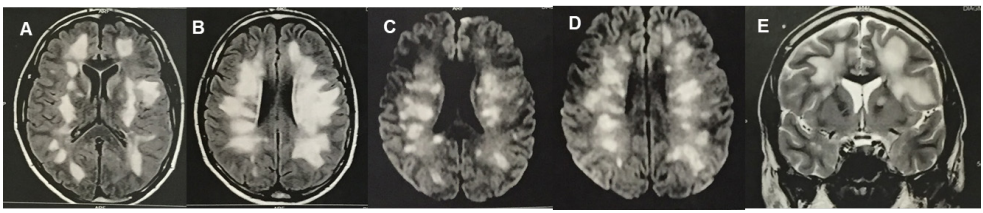

Figura 1: RNM de encéfalo evidenciando extensas lesões de substância branca, com restrição à difusão, no momento da admissão. A, B e E: imagens axiais ponderadas em FLAIR. C e D: imagens axiais ponderadas em difusão.

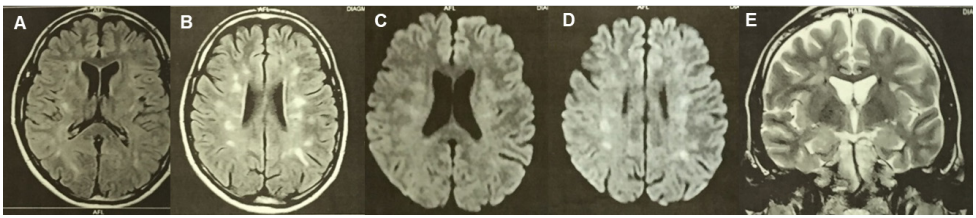

Figura 2: Nove meses após o tratamento, houve significativa melhora das lesões cerebrais. A, B e E: imagens axiais ponderadas em FLAIR. C e D: imagens axiais ponderadas em difusão.

	Na apresentação	Quatro meses após o tratamento
Celularidade	80	4
linfomononuclear	90%	90%
polimorfonuclear	10%	10%
Proteína	85	29
Glicose	56	55
VDRL	negative	negativo
Hemaglutinação indireta para sífilis	1/64	negativo
FTA-ABS	positivo	negative

Tabela 1: Análise comparativa do liquor entre a apresentação e quarto meses após o tratamento

2 I DISCUSSÃO

Neurossífilis é uma doença reemergente, mais prevalente em pacientes com HIV (MUSHER, 1991). Nos últimos anos, sua incidência tem aumentado mesmo em indivíduos HIV negativos (MARRA, 2015). Relatamos o caso de um paciente HIV negativo, com extensa leucoencefalite e preenchendo critérios tanto para ADEM quanto para neurossífilis. Isto levanta a hipótese de que leucoencefalite é uma apresentação incomum de neurossífilis.

Embora os achados típicos da neurossífilis incluam gomas, realce meníngeo, infartos subcorticais e atrofia cerebral (MARRA, 2015), a literatura ressalta casos atípicos. Há

relatos de alterações à RNM em regiões mesiotemporais (ABDELERAHMAN *et al*, 2012), frontais (AIZAWA *et al*, 2013) e mesmo insulares (BHAI *et al*, 2015), mimetizando uma variedade de doença; nestes casos, foi descrita melhora clínica e radiológica ao tratamento antimicrobiano. Além disso, há relatos de infecções por *Leptospira interrogans* como gatilho imunológico para ADEM (CHANDRA *et al*, 2004), levantando a possibilidade de que outras espiroquetas, como o *Treponema pallidum*, também possa desencadear ADEM. No caso apresentado, o paciente evoluiu com normalização dos parâmetros liquóricos e recuperação clínica e radiológica, corroborando a eficácia do tratamento. Este caso sugere que a neurossífilis tem seu lugar no diagnóstico diferencial de leucoencefalites tratáveis.

3 I CONCLUSÃO

Não está claro se a associação entre positividade liquórica para FTA-ABS é suficiente para estabelecer que este caso represente uma forma clínico-radiológica rara de neurossífilis ou se se trata de um caso de ADEM concomitante com neurossífilis em estágio assintomático, dada a inespecificidade das lesões na RNM. Ainda assim enfatizamos a importância da neurossífilis compor o diagnóstico diferencial das leucoencefalites extensas, pois simula várias doenças neurológicas e tem tratamento curativo.

REFERÊNCIAS

Abdelerahman KT, Santamaria DD, Rakocevic G. **Pearls and oy-sters: Neurosyphilis presenting as mesial temporal encephalitis.** Neurology. 2012;79(24):206–9.

Aizawa H, Yomono H, Kurisaki H. **Neurosyphilis Presenting as Frontal and Mesial Temporal Encephalitis. Intern Med.** 2013;52(20):2381–2.

Bhai S, Biffi A, Bakhadirov K, Prasad S. **Mystery Case: A 64-year-old woman with subacute encephalopathy.** Neurology. 2015;85(8):e64–5.

Chandra SR, Kalpana D, Anilkumar T V., Kabeer KA, Chithra P, Bhaskaran R. **Acute disseminated encephalomyelitis following leptospirosis.** J Assoc Physicians India. 2004;52(APR):327–9.

Marra CM. **Neurosyphilis. Contin Lifelong Learn Neurol.** 2015;21(6):1714–28.

Musher, DM. **Syphilis, neurosyphilis, penicillin, and AIDS.** J Infect Dis 1991;163(6):1201-6.

CAPÍTULO 14

MANEJO MULTIDISCIPLINAR DA DOENÇA DE POMPE: ASPECTOS NEUROLÓGICOS, FONOAUDIOLÓGICOS E FISIOTERÁPICOS. RELATO DE CASO

Data de aceite: 04/01/2021
Data de submissão: 07/10/2020

Karina Lebeis Pires
Universidade Federal do Estado do Rio de Janeiro (UNIRIO)
Hospital Universitário Gaffrée e Guinle (HUGG)
Rio de Janeiro
http://lattes.cnpq.br/8823848896721550

Mariana Beiral Hammerle
HUGG
Rio de Janeiro
http://lattes.cnpq.br/2444460666510529

Tayane Vasconcellos Pereira
UNIRIO
Rio de Janeiro
http://lattes.cnpq.br/9525886443352589

Karina Estef da Silva
HUGG
Rio de Janeiro
http://lattes.cnpq.br/7089961871657280

Aline Xavier Frota
HUGG
Rio de Janeiro
http://lattes.cnpq.br/4805021133305423

Deborah Santos Sales
HUGG
Universidade Veiga de Almeida
Rio de Janeiro
http://lattes.cnpq.br/4569646790224668

RESUMO: Relato de Caso: Paciente de 27 anos, branca, natural do Rio de Janeiro, refere episódios esporádicos de quedas, além de dispneia aos médios esforços, com início há 17 anos. Aos 20 anos, evoluiu com paresia progressiva das cinturas escapular e pélvica. Nega flutuação diária dos sintomas, alterações visuais, esfincterianas ou de sensibilidade. Procurou atendimento médico, realizou exames laboratoriais de rotina sendo identificado aumento das enzimas hepáticas. Posteriormente foi encaminhada ao Reumatologista recebendo diagnóstico inicial de Miopatia inflamatória idiopática (MII). Após 18 meses de tratamento com Prednisona 5 mg/dia, alega progressão da sintomatologia inicial, com ocorrência de quedas mais frequentes, justificando a procura por outro Reumatologista, o qual manteve o diagnóstico prévio de MII. Posteriormente a uma sucessão de medicamentos sem sucesso, incluindo Azatioprina, Metotrexate e Ciclosporina, foi iniciado tratamento com Imunoglobulina intravenosa, o qual perdurou por 3 anos. A paciente afirma ocorrência de cefaleia matinal, disfagia, além de piora do quadro respiratório sendo necessário suporte ventilatório não invasivo. Nega história familiar de doenças neurológicas e consanguinidades. Ao exame físico apresentava-se lúcida, orientada, com fala disártrica, lordose, protrusão abdominal, marcha do tipo miopática e estática preservada. Durante o exame foi percebido dispneia aos pequenos esforços, paresia proximal dos quatro membros e da musculatura axial observada pela dificuldade de se levantar da posição deitada sendo necessário por-se em decúbito lateral

para então sentar-se, além de paresia da língua. A coordenação mostrou-se intacta, com observação de hipotonia global. Os reflexos profundos apresentaram-se hipoativos. Análise da sensibilidade e demais sistemas sem alterações. O exame laboratorial evidenciava aumento de transaminases, Creatinofosfoquinase (CPK), Desidrogenase Láctica (LDH) e da enzima Aldolase. Anti- Jo-1 e Anti-SRP, no entanto, mostraram-se negativos. A eletroneuromiografia, por sua vez, revelou doença muscular primaria com padrão miopático acometendo os quatro segmentos. Já as provas de função pulmonar sentada e deitada evidenciaram comprometimento moderdo da função respiratória. Solicitada a biópsia muscular, a partir da análise da amostra retirada do bíceps braquial direito da paciente, foi possível diagnosticar a presença de miopatia vacuolar com vacúolos PAS positivo, indicando a presença de glicogênio. Seguindo a investigação complementar foi realizado painel molecular para pesquisa de Distrofia Muscular. Este evidenciou a presença de duas variantes patogênicas, em heterozigose, no gene correspondente a enzima α-glicosidase ácida (GAA). Por fim, a pesquisa para Doença de Pompe por meio do sangue em papel filtro comprovou a redução da atividade da enzima GAA.

Avaliação fonoaudiológica

Foi realizada avaliação fonoaudiológica que constou com a aplicação do questionário de avaliação de disfagia (EAT-10, do inglês, *Eating Assessment Tool*) para auto avaliação do risco de disfagia, avaliação de força máxima e resistência de língua por meio do instrumento de performance oral (IOPI, do inglês, *Iowa Oral Performance Instrument*), avaliação funcional de deglutição na consistência líquida e triagem de disartria. A tabela 1 demonstra as alterações encontradas.

VARIÁVEL ANALISADA	***RESULTADO OBTIDO***
Triagem de risco de disfagia	9**
Força Máxima de ponta de língua	20kpa*
Força Máxima de dorso de língua	22Kpa*
Força gerada durante deglutição de saliva	6Kpa*
Resistencia de língua	5 segundos*
Avaliação funcional da deglutição	Não foram evidenciadas alterações na captação e organização do bolo alimentar. Observou-se deglutição múltipla, porém sem alterações na ausculta cervical e qualidade vocal.
Bases motoras da fala: - Respiração - Fonação - Ressonância - Prosódia - Articulação	Foram identificados prejuízos na inteligibilidade da fala, articulação imprecisa, além de disdiadococinesia. Quanto aos parâmetros vocais, identificou-se loudness fraca e redução dos tempos máximos de fonação (3,56 segundos).

A paciente apresentou quadro sugestivo de disfagia orofaríngea e disartria, sendo

encaminhada para tratamento fonoaudiológico especializado com ênfase no aspectos de fala e deglutição, de modo a adequar funções do sistema estomatognático e viabilizar via oral com eficiência e eficácia, sem riscos de aspiração laringotraqueal durante o máximo de tempo possível, visto o quadro evolutivo apresentado pela paciente.
PALAVRAS-CHAVE: Doença de Pompe, alfa-glicosidase ácida.

MULTIDISCIPLINARY MANAGEMENT OF POMPE'S DISEASE: NEUROLOGICAL, HONOAUDIOLOGICAL AND PHYSIOTHERAPEUTIC ASPECTS. CASE REPORT

ABSTRACT: Case Report: A 27-year-old white patient, born in Rio de Janeiro, refers to sporadic episodes of falls, in addition to dyspnea to medium efforts, starting 17 years ago. At 20, she evolved with progressive paresis of the scapular and pelvic belts. He denies daily fluctuation of symptoms, visual changes, sphincter changes or sensitivity. He sought medical attention, performed routine laboratory tests and identified increased hepatic enzymes. Later she was referred to the Rheumatologist receiving an initial diagnosis of idiopathic inflammatory myopathy (IIM). After 18 months of treatment with Prednisone 5 mg/day, she claims progression of the initial symptomatology, with occurrence of more frequent falls, justifying the search for another Rheumatologist, who maintained the previous diagnosis of MII. After an unsuccessful succession of drugs, including Azathioprine, Methotrexate and Cyclosporine, treatment with intravenous Immunoglobulin was started, which lasted for 3 years. The patient states occurrence of morning headache, dysphagia, and worsening of respiratory condition requiring non-invasive ventilatory support. She denies family history of neurological diseases and inbreeding. On physical examination she was lucid, oriented, with dysarthritic speech, lordosis, abdominal protrusion, myopathic type gait and static preserved. During the exam, dyspnea was noticed on small efforts, proximal paresis of the four limbs and of the axial musculature observed by the difficulty of getting up from the lying down position, being necessary to put oneself in lateral decubitus position to then sit down, besides paresis of the tongue. The coordination was intact, with observation of global hypotonia. The deep reflexes were hypoactive. Analysis of sensitivity and other systems without changes. Laboratory tests showed an increase in transaminases, Creatine phosphokinase (CPK), Lactate Dehydrogenase (LDH) and the enzyme Aldolase. Anti- Jo-1 and Anti-SRP, however, were negative. The electromyography, in turn, revealed primary muscle disease with myopathic pattern affecting the four segments. On the other hand, pulmonary function tests sitting and lying down showed moderate respiratory function impairment. When a muscular biopsy was requested, from the analysis of the sample taken from the patient's right biceps brachii, it was possible to diagnose the presence of vacuolar myopathy with positive PAS vacuoles, indicating the presence of glycogen. Following the complementary investigation, a molecular panel was carried out to research Muscular Dystrophy. This showed the presence of two pathogenic variants, in heterozygosis, in the gene corresponding to the enzyme α-glucosidase acid (GAA). Finally, the research for Pompe's Disease by means of blood on filter paper proved the reduction in activity of the GAA enzyme.

Phonoaudiological evaluation

A speech and hearing evaluation was carried out with the application of the dysphagia

evaluation questionnaire (EAT-10, English, Eating Assessment Tool) for self-assessment of dysphagia risk, assessment of maximum strength and language resistance through the oral performance instrument (IOPI, English, Iowa Oral Performance Instrument), functional assessment of swallowing in liquid consistency and screening of dysarthria. Table 1 demonstrates the changes found.

ANALYDES VARIABLE	***RESULT OBTAINED***
Dysphagia risk screening	9**
Maximum Tongue Point Strength	20kpa*
Maximum Back Tongue Strength	22Kpa*
Force generated during saliva swallowing	6Kpa*
Language resistance	5 seconds*
	No changes were evidenced in the capture and organization of the food cake. Multiple swallowing was observed, but without changes in cervical auscultation and vocal quality.
Motor bases of speech: - Breathing - Phonation - Resonance - Prosody - Articulation	Losses in speech intelligibility, inaccurate articulation and dysdiadocinesia were identified. Regarding vocal parameters, weak loudness and reduction of maximum phonation times (3.56 seconds) were identified.

The patient presented a presentation suggestive of oropharyngeal dysphagia and dysarthria, and was referred to specialized speech therapy with emphasis on speech and swallowing aspects, in order to adapt functions of the stomatognathic system and make the oral route viable with efficiency and effectiveness, without risk of laryngotracheal aspiration for as long as possible, given the patient's evolutionary condition.

KEYWORDS: Pompe's disease, alpha-glycosidase acid.

INTRODUÇÃO

A Doença de Pompe (DP) é condição rara, autossômica recessiva e potencialmente fatal. Também conhecida como Glicogenose tipo IIa, resulta do acúmulo de glicogênio nas fibras musculares devido a deficiência da enzima Alfa-Glicosidase Ácida (GAA), responsável pela hidrolização do glicogênio intralisossômico em glicose [1,2]. Descrita em 1932 e caracterizada por um desarranjo metabólico e neuromuscular, a DP tem como desfecho danos irreversíveis as fibras musculares, acomentendo múltiplos tecidos, como a musculatura esquelética, cardíaca, lisa e o tecido nervoso [2,5].

Sendo a primeira doença de acúmulo lisossomal a ser reconhecida [3], demonstra

incidência variável estimando-se que atinja, em seu total, 1:40.000 nascidos vivos. Embora de apresentação rara, a DP demonstra impacto significativo, com alta morbidade e letalidade, principalmente na forma infantil [4].

Suas manifestações clínicas e a gravidade do caso relacionam-se diretamente com a idade de início dos sintomas, órgãos envolvidos e presença de atividade residual da enzima GAA [3]. O principal sintoma da doença é fraqueza muscular, com destaque para a musculatura proximal e axial, principalmente em membros inferiores [1,2,3]. No entanto cardiomegalia, cardiomiopatia hipertrófica, hipotonia generalizada, disfagia e disfunções pulmonares, compreendendo dispneia aos esforços e infecções recorrentes, ilustram as principais formas de apresentação da doença [3].

Dentre os principais diagnósticos diferenciais, destacam-se as distrofias musculares e miopatias inflamatórias. Doenças metabólicas também participam do espectro de possibilidades para o quadro clínico correspondente a DP, assim como outras doenças de acúmulo de glicogênio [1].

FISIOPATOLOGIA

A fisiopatologia da DP inicia-se com a ocorrência de mutações patogênicas em ambas as cópias do gene responsável pela codificação da enzima GAA. Os mecanismos de desenvolvimento da doença baseiam-se no acúmulo maciço de glicogênio nos lisossomos das fibras musculares. Essa disfunção deve-se a alterações genéticas que resultam em níveis reduzidos ou inexistentes de GAA, proteína com desempenho fundamental na degradação do glicogênio lisossomal em glicose [1]. Com o progressivo acúmulo, ocorre a ruptura dessas organelas, levando a liberação de seu conteúdo no citosol das células, evento que estimula a ativação de vias autofágicas que, por meio da ação de hidrolases citoplasmáticas, levam a morte celular [4].

O tecido muscular é o principal acometido, observando-se a substituição das miofibrilas por vacúolos de glicogênio, resultando na perda da função contrátil, o que se traduz na clínica característica de hipotonia generalizada e astenia. Além disso, o tecido nervoso também mostra-se comprometido com a instalação da DP, já que a liberação de glicogênio no meio intracelular permite a infiltração dos neurônios motores medulares e células de Schwann diafragmáticas, culminando na disfunção dessas unidades celulares [4].

APRESENTAÇÕES CLÍNICA E LABORATORIAL

A gravidade da doença, assim como sua apresentação clínica, é inversamente proporcional a presença ou ausência de atividade residual da GAA. Dessa forma, o tipo e a combinação das mutações ocorridas são determinantes para o desenho clínico da Glicogenose tipo IIa [1].

A alteração genética mais comumente observada na população brasileira e a nível mundial é a mutação de inserção c.-32-13 T > G (IVS1-13T > G), responsável por fenótipo juvenil da doença, no qual ainda há atividade residual da enzima GAA. No entanto, existem mais de 200 tipos de mutações descritas [5] e a combinação de duas variações severas culmina na inexistência de atividade da GAA, gerando apresentação clínica mais acentuada e desfecho potencialmente fatal. Isso posto, para a potencialização da análise clínica, a diferenciação das formas da doença mostra-se relevante [1].

Naqueles pacientes portadores da forma de início precoce ou infantil clássica da DP, observa-se apresentação grave, com rápida progressão e primeiras manifestações surgindo, em média, aos 1,6 meses de vida. Nesses casos, cuja atividade enzimática é menor que 1% [5], a sintomatologia característica corresponde a disfunção diafragmática, cardiomiopatia hipertrófica, disfagia e retardo do processo de desenvolvimento neuromotor da criança, sendo a insuficiência respiratória e a cardiopatia grave as principais causas de óbito [4] que geralmente ocorre ainda no primeiro ano de vida. A DP também pode apresentar-se através do fenótipo infantil não clássico, cuja progressão é lentificada e a cardiopatia menos grave [3]. Em se tratando da forma tardia juvenil, normalmente não é observada a ocorrência de cardiopatia, sendo o início dos sintomas após a primeira infância e de predominância branda, como mialgia, intolerância ao exercício e fraqueza das cinturas escapular e pélvica, não incluindo cardiopatias graves [1,3]. Por fim, a variante de início tardio adulto é caracterizada por progressão vagarosa, de início variável e com predomínio de sintomas de origem muscular esquelética [3].

Dessa forma, a avaliação clínica do paciente com DP deve ser completa e minuciosa, com foco nos sistemas muscular, neurológico, respiratório e fonoaudiológico. Dor e fadiga apresentam-se como os principais sintomas da doença, a qual pode promover um grande conjunto de sinais e sintomas em diferentes órgãos e sistemas. A apresentação de fadiga deve ser especialmente investigada, visto que o acometimento do diafragma ocorre de forma precoce, podendo preceder a hipotonia axial e apendicular. Esse comprometimento do aparelho respiratório nos momentos iniciais de evolução da DP é uma importante ferramenta para o diagnóstico, visto que outras doenças neuromusculares apresentam a deterioração da funcionalidade pulmonar em momentos tardios [1].

Cefaleia matinal, arritmias cardíacas, fraqueza dos músculos da região abdominal e lombar e hipotonia da musculatura facial, resultando em ptose palpebral e paralisia da língua, compõem o quadro clínico clássico da doença. Além disso, a apresentação de disfonia e diafagia evidenciam o comprometimento bulbar do paciente [1]. Por fim, manifestações laboratoriais são comumente observadas, devendo ser cuidadosamente avaliadas no processo diagnóstico. Dentre elas, destacam-se o aumento das transaminases, LDH e CK, cujo valor costuma ser mais elevado que o das transaminases, além de ser achado presente em 95% dos pacientes com DP. Simultaneamente, evidências indicam que a avaliação da presença de glicose tetrassacarídica em amostras urinárias também favorece

o processo de investigação da doença. No entanto, é importante destacar que, embora sensíveis, essas alterações não específicas da DP [3,5].

DIAGNÓSTICO

O processo de investigação da DP conta com diversos métodos que, combinados entre si e com a clínica, permitem o estabelecimento do diagnóstico final. No entanto, devido a raridade da doença, essa trajetória, muitas vezes, torna-se longa, resultando em diagnósticos tardios [3].

Métodos pouco invasivos e de rápida obtenção, como o teste da gota seca (DBS, do inglês, *Dried Blood Spot*) permitem a avaliação quantitativa da GAA sem a interferência de outras enzimas. Sendo um teste de rastreio, indicado para pacientes com sinais e sintomas indicativos de DP, deve ser feito de forma conjunta a, no mínimo, um outro meio diagnóstico. A análise da atividade da GAA em leucócitos e fibroblastos sanguíneos, por sua vez, deve ser feita em seguimento a um teste DBS positivo ou em casos negativos cuja suspeita clínica de DP é mantida. Entretanto, em casos de ambos os testes terem resultados negativos e os sinais e sintomas sugestivos de DP persistirem, é necessária a utilização de outras técnicas diagnósticas [1].

A biópsia muscular é uma das principais ferramentas diagnósticas da DP, sendo considerada o padrão ouro. A análise microscópica do fragmento obtido permite a coloração e observação de depósitos de glicogênio nos lisossomos e citoplasma celulares, além de alterações danosas às miofibrilas. Em casos de início precoce, a presença de vacúolos de glicogênio nas fibras musculares está em maior quantidade quando comparado aos pacientes com fenótipo tardio [3,5]. A genotipagem do paciente é uma importante estratégia diagnósticas, já que garante o rastreio das duas mutações patogênicas do gene responsável pela codificação da enzima GAA, sendo comumente utilizada em conjunto a biópsia muscular. Por fim, a biópsia tecidual para análise quantitativa da enzima GAA presente nos fibroblastos cutâneos também pode ser empregada nesse processo [1].

Paralelamente, outras estratégias de rastreio e estadiamento da doença devem ser empregadas. O Raio-X, por exemplo, evidencia a presença de cardiomegalia, indicando uma forma mais grave da DP. O Eletrocardiograma (ECG), também capaz de mostrar características correspondentes ao aumento das câmaras cardíacas, como redução dos intervalos PR e QRS mais altos, sendo esses achados percebidos em 75% dos pacientes. Outra estratégia utilizada para a avaliação da progressão da doença é a prova de função de pulmonar [3].

TRATAMENTO

Até meados da última década, o manejo a DP limitava-se a cuidados paliativos

objetivando uma sobrevida mais confortável para os pacientes. Entretanto, a partir de 2006, um novo tratamento baseado na reposição da enzima GAA humana recombinante foi aprovado para pacientes com a forma de infantil da doença, sendo posteriormente, em 2010, indicado para o fenótipo tardio. Alguns dos benefícios obtidos através da Terapia de Reposição Enzimática (TRE) são a estabilização ou reversão da progressão da doença e, principalmente, a potencialização da qualidade de vida, garantindo maior preservação das funções motora e pulmonar. A indicação da TRE, no entanto, deve ser avaliada a partir da apresentação clínica da doença [1,6,7].

Paralelamente a TRE, quando indicada, o tratamento da DP deve ser multidisciplinar, composto por acompanhamento nutricional e fonoaudiológico. A prática de atividades físicas e fisioterapia deve fazer parte da rotina dos pacientes com DP [1].

Aspectos importantes da avaliação fonoaudiológica

O EAT-10 é instrumento robusto de autoavaliação da identificação do risco de disfagia[12], que favorece a indicação de intervenções multidisciplinares o mais precocemente possível. Tal instrumento, que pode ser aplicado por qualquer profissional da área da saúde, é composto por dez questões de formulação simples que fornecem informações sobre funcionalidade, impacto emocional e sintomas físicos que um problema de deglutição pode acarretar a vida de um indivíduo. As respostas variam de uma escala de 0 a 4, sendo 0 ausência de problema e 4 problemas grave. Escores iguais ou superiores a 3 são indicativos do risco de disfagia e o indivíduo deve ser encaminhado para avaliação fonoaudiológica especializada.

O IOPI foi desenvolvido nos anos 90, visando tornar avaliação da força e resistência de língua menos subjetiva e mais precisa. Inicialmente, foi desenvolvido para analisar a relação entre a língua e o controle da fala, porém vem sendo utilizado também para avaliar a correlação da pressão e resistência de língua junto a deglutição, e seu real impacto na disfagia. Trata-se de aparelho portátil, que consiste em um transdutor de pressão, que se conecta a um bulbo preenchido de ar. O paciente é instruído a pressionar, com a língua, o bulbo contra o palato duro. A mudança de pressão provocada pela força exercida pela língua contra o palato duro, é visualizada na tela de LCD, do próprio aparelho, e medido em kilopascal (KPa). Através deste equipamento, a força da língua é mensurada a partir da pressão máxima que essa exerce sobre o bulbo, e a resistência é aferida por meio do tempo máximo que o indivíduo é capaz de manter o bulbo pressionado contra o palato a 50% da sua força máxima. Conforme orientações do manual do aparelho e de estudos relacionados[12, 13, 16], para o teste de força máxima de ponta de língua, o paciente é instruído a pressionar o bulbo contra a região da papila incisiva com a ponta da língua, com o máximo de força, sem os dentes em oclusão, durante 2 segundos. São tomadas três medidas com um intervalo de 60 segundos entre as mesma, sendo a medida final considerada é a de maior valor. Para a aferição da força máxima de dorso de língua será

realizado o mesmo procedimento, com o bulbo do IOPI posicionado em dorso de língua. Para o teste de resistência, o paciente é orientado a pressionar o bulbo contra a região da papila incisiva com o dorso da língua, com pressão de 50% do valor obtido na prova de máxima elevação, monitorando por meio da visualização de luzes do equipamento, durante o maior tempo possível [12].

Segundo dados da literatura, o valor médio de força máxima de dorso de língua para indivíduos jovens com idade entre 20 e 39 anos é de 63Kpa. Valores entre 30 e 35 segundos de resistência são considerados como adequados, sendo considerada baixa resistência de língua, valores iguais ou inferiores a 10 segundos. Não há ate o momento dados normativos de deglutição de saliva. Não foram encontrados na literatura dados normativos para pacientes com doença de Pompe.

A avaliação funcional de deglutição consistiu na avaliação da ingestão de água pela paciente de próprio punho, onde foram observadas as fases oral e faríngea da deglutição, com utilização de ausculta cervical e análise da qualidade vocal após a deglutição para identificação de sinais clínicos indicativos de permeação de vias aéreas inferiores.

Por último, foi realizada triagem de disartia por meio da análise se cada uma das 5 bases motoras da fala (ressonância, fonação, articulação, prosódia e respiração). Foi realizada ainda análise perceptiva auditiva da fala da paciente.

Aspectos importantes da avaliação por fisioterapia

A paciente apresenta redução de força muscular proximal (grau III) nos membros superiores (MMSS) e membros inferiores (MMII), principalmente quadríceps e glúteo médio, característica da DP. Força muscular foi avaliada de acordo com a escala de avaliação de força muscular modificada por GOODWIN(1968)[17]. A fraqueza muscular é o principal sintoma na DP de início tardio. Os músculos paravertebrais e proximais dos MMII costumam ser os primeiros a serem afetados, dificultando a realização das atividades da vida diária (AVD) e favorecendo as alterações posturais[18] segundo relato da paciente a fraqueza muscular distal tem reduzido gradativamente, cursando com repetidos episódios de queda e discreta repercussão na capacidade funcional.

As alterações posturais decorrentes da redução de força muscular podem interferir na dinâmica pulmonar e contribuir para a fraqueza dos músculos respiratórios[19]. As consequências da fraqueza muscular resultam em doença pulmonar restritiva, com redução da capacidade vital (CVF) acompanhada por redução do volume expiratório forçado no primeiro segundo (FEV1) [18,19].

De acordo com a prova de função pulmonar realizada nas posições sentada e deitada, a paciente apresenta CVF 22 e 15% do previsto respectivamente, bem como VEF1 23 e 16% do previsto respectivamente, caracterizando doença pulmonar restritiva grave. Sem tratamento, a CVF deve diminuir de 1,0% a 4,6% ao ano [19].

A hipoventilação é um sintoma comum causado pela restrição da capacidade

pulmonar, inicialmente a respiração fica comprometida apenas durante o sono, porém mais tarde, a hipoventilação ocorrerá durante o dia também [20].

A avaliação dos músculos respiratórios realizada na paciente demonstrou importante redução de força. Esta foi aferida através da manovacuometria realizada de acordo com o protocolo da Sociedade Torácica Americana e Sociedade Respiratória Europeia[21] onde a paciente foi instruída a realizar as manobras de inspiração e expiração forçada, com manutenção de pelo menos 1,5 segundo de inspiração e expiração, para que fossem observados os valores máximos de pressão inspiratória (Pimax) e pressão expiratória (Pemax). Foram registrados os valores máximos aferidos em três manobras que variaram em menos de 20%, sendo registrado como valor de Pimax -10cmH2O e de Pemax +15cmH2O.

A fraqueza muscular expiratória pode comprometer o mecanismo da tosse e da desobstrução das vias aéreas, levando a infecções respiratórias recorrentes. A disfunção respiratória ocorrerá em aproximadamente 75% dos pacientes, sendo a insuficiência respiratória a principal causa de morte entre os indivíduos[22, 23].

Mesmo com os valores de Pimax e Pemax muito abaixo do predito para o sexo e idade e uma restrição pulmonar importante a paciente respira espontaneamente em ar ambiente, não apresenta sinais de desconforto respiratório em repouso, tão pouco dessaturação periférica, relatando dispneia apenas aos médios e grandes esforços. Mantém uma rotina de fisioterapia respiratória e motora duas vezes na semana, o que pode estar influenciando positivamente na manutenção da capacidade funcional em AVD.

CONFLITOS DE INTERESSE

Não há.

REFERÊNCIAS

1 - LLERENA JUNIOR, J. C. et al. **Diretriz para o diagnóstico, tratamento e acompanhamento clínico de pacientes com doença de Pompe juvenil e do adulto**. *Arquivos de Neuro-Psiquiatria*, [s.l.], v. 74, nº 2, p. 166–176, 2016. ISSN: 16784227, DOI: 10.1590/0004-282X20150194.

2 - PRATER, S. N. et al. **Skeletal muscle pathology of infantile Pompe disease during long-term enzyme replacement therapy**. *Orphanet Journal of Rare Diseases*, [s.l.], v. 8, nº 1, p. 1, 2013. ISSN: 17501172, DOI: 10.1186/1750-1172-8-90.

3 - KISHNANI, P. S. et al. **Pompe disease diagnosis and management guideline**. *Genetics in Medicine*, [s.l.], v. 8, nº 5, p. 267–288, 2006. ISSN: 10983600, DOI: 10.1097/01.gim.0000218152.87434.f3.

4 - PEREIRA, S. J.; BERDITCHEVISKY, C. R.; MARIE, S. K. N. **Report of the first Brazilian infantile Pompe disease patient to be treated with recombinant human acid alpha-glucosidase**. *Jornal de Pediatria*, [s.l.], v. 84, nº 3, p. 272–275, 2008. ISSN: 00217557, DOI: 10.2223/JPED.1793.

5 - IGNACIO, S.; PASCUAL, P. **Phenotype Variations in Early Onset Pompe Disease : Diagnosis and Treatment Results with Myozyme R**. [s.l.], p. 39–46, 2009. ISBN: 9789048128136, DOI: 10.1007/978-90-481-2813-6.

6 - VIELHABER, S. et al. **24-Months results in two adults with Pompe disease on enzyme replacement therapy**. *Clinical Neurology and Neurosurgery*, [s.l.], v. 113, nº 5, p. 350–357, 2011. ISSN: 0303-8467, DOI: 10.1016/j.clineuro.2010.09.016.

7 - MU, W. et al. **Late onset Pompe disease : Clinical and neurophysiological spectrum of 38 patients including long-term follow-up in 18 patients**. [s.l.], v. 17, p. 698–706, 2007. DOI: 10.1016/j.nmd.2007.06.002.

8- ADAMS, V. et al. A Systematic Review and Meta-analysis of Measurements of Tongue and Hand Strength and Endurance Using the Iowa Oral Performance Instrument (IOPI). p. 350–369, 2013.

9- BELAFSKY, P., MOUADEB, D., REES, C., PRYOR, J., ET AL. Validity and reliability of the Eating Assessment Tool (EAT-10). **Ann. Otol., Rhinol. Laryngol.**, v. 117, n. 12, p. 919– 924., 2008.

10- CLARK, H.M., & SOLOMON, N.P. Age and sex differences in orofacial strength. *Dysphagia*, 27: 2-9, 2012

11- FEI T, POLACCO RC, HORI SE, MOLFENTER SM, PELADEAU-PIGEON M, TSANG C, STEELE CM. Age-related differences in tongue-palate pressures for strength and swallowing tasks. Dysphagia. 2013; 28(4):575-581.

12- GELDER, C. M. VAN et al. Facial-muscle weakness , speech disorders and dysphagia are common in patients with classic infantile Pompe disease treated with enzyme therapy. p. 505–511, 2012.

13- HOBSON-WEBB, L. D. Oropharyngeal dysphagia may occur in late-onset Pompe disease , implicating bulbar muscle involvement. p. 2020, 2020.

14- INÊS, M.; GONÇALVES, R.; REMAILI, C. B. Equivalência cultural da versão brasileira do Eating Assessment Tool – EAT-10. n. X, p. 2–5, 2013.

15- PARK JS, KIM HJ, Oh DH. Effect of tongue strength training using the Iowa Oral Performance Instrument in stroke patients with dysphagia. Journal of physical therapy science. 2015; 27(12):3631-3634.

16- SU, H. et al. Language , speech , and oromotor function in children with Pompe disease. **Neuromuscular Disorders**, v. 30, n. 5, p. 400–412, 2020.

17- GOODWIN,C.S. The use of the voluntary muscle test in leprosy neuritis. Lepr. Rev., 39: 209-216,1968.

18- van der Beek NA, de Vries JM, Hagemans ML, Hop WC, Kroos MA, Wokke JH, et al. Características clínicas e preditores para a progressão natural da doença em adultos com doença de Pompe: um estudo observacional prospectivo nacional. Orphanet J Rare Dis. 2012; 7: 88. https://doi.org/10.1186/1750-1172-7-88

19- van der Beek NA, van Capelle CI, van der Velden-van Etten KI, Hop WC, van den Berg B, Reuser AJ, et al. Taxa de progressão e fatores preditivos para evolução pulmonar em crianças e adultos com doença de Pompe. Mol Genet Metab. 2011; 104 (1-2): 129-36. https://doi.org/10.1016/j.ymgme.2011.06.012

20- Sixel, B.S. et al. Manifestações respiratórias na doença de Pompe de início tardio: uma série de casos no Brasil. Jornal Brasileiro de Pneumologia. Volume 43 - Número 1, 2017

21- American Thoracic Society/European Respiratory S. ATS/ERS Statement on respiratory muscle testing. Am J Respir Crit Care Med, Vol.166, n.4, p.518-624, 2002.

22- Byrne BJ, Kishnani PS, Caso LE, Merlini L, Müller-Felber W., Prasad S, e outros. Doença de Pompe: design, metodologia e descobertas iniciais do Registro de Pompe. Mol Genet Metab. 2011; 103 (1): 1-11. https://doi.org/10.1016/j.ymgme.2011.02.004

23- de Vries JM, van der Beek NA, Hop WC, Karstens FP, Wokke JH, de Visser M, et al. Efeito da terapia enzimática e fatores prognósticos em 69 adultos com doença de Pompe: um estudo de centro único aberto. Orphanet J Rare Dis. 2012; 7: 73. https://doi.org/10.1186/1750-1172-7-73

CAPÍTULO 15

NECROSE AVASCULAR DE CABEÇA FEMORAL: UMA COMPLICAÇÃO GRAVE E POUCO LEMBRADA DA PULSOTERAPIA EM PORTADORES DE ESCLEROSE MÚLTIPLA

Data de aceite: 04/01/2021
Data de submissão: 16/10/2020

Lucas Maia da Costa Eloy Pimenta
Universidade Federal de Goiás
Goiânia-GO
http://lattes.cnpq.br/8610787395374639

Andressa Pimentel Afiune
Pontifícia Universidade Católica de Goiás
Goiânia-GO
http://lattes.cnpq.br/0445227427700798

Itallo de Almeida Pinheiro
Universidade Federal de Goiás
Goiânia-GO
http://lattes.cnpq.br/2102864529127485

João Vitor Percussor Silva
Universidade Federal de Goiás
Goiânia-GO
http://lattes.cnpq.br/8494330776001224

Gabriella Luanda Oliveira Diniz
Centro Universitário de Mineiros
Mineiros-GO

Denise Sisterolli Diniz
Hospital das Clínicas da Universidade Federal de Goiás
Goiânia-GO
http://lattes.cnpq.br/5139602841690387

RESUMO: Pacientes portadores de Esclerose Múltipla (EM) são, frequentemente, acometidos por surtos (déficit neurológico focal agudo), sendo tratado com corticosteroides. A Necrose Avascular de Cabeça de Fêmur (NACF) é uma das complicações mais graves da corticoterapia. Homem de 32 anos, foi diagnosticado em julho de 2016 com EM e Neurite Óptica. Em agosto de 2016 foi realizado pulsoterapia com 5g de metilprednisolona, com melhora parcial dos sintomas. Após dois meses da primeira pulsoterapia, realizou-se uma segunda, sob indicação de outro especialista. No terceiro dia pós-pulsoterapia, paciente foi internado sob forte dor osteomuscular e imobilidade na região coxofemoral bilateralmente. Levantada a hipótese de miosite, que foi diagnosticada por RNM de MMII, mas não evidenciou sinais de NACF. Instituído tratamento com corticoide oral, permaneceu sintomático, só que no 6º dia de internação evoluiu com Insuficiência Respiratória Aguda, com diagnóstico de Pneumonia Nosocomial. Paciente levado a UTI e iniciada antibioticoterapia. Após 16 dias de internação, paciente recebeu alta hospitalar, ainda com quadro doloroso e melhora parcial da mobilidade. Para investigação do persistente quadro, foi feita uma RNM de MMII após 2 semanas da alta, evidenciando a NACF bilateral. Paciente foi encaminhado à artroplastia bilateral, resultando melhora total do quadro doloroso. A ocorrência da NACF e a quantidade de lesões necróticas estão relacionadas diretamente com a dose e a duração da corticoterapia, com maior risco de ocorrência em dosagens acima de 40mg/dia ou acumulada de 4g, principalmente nos três primeiros meses de tratamento. No presente caso, o paciente desenvolveu NACF após 10g de corticoides. Do ponto de vista clínico, a NACF

pode ser assintomática, mas os sintomáticos apresentam dor na região do quadril, que pode se confundir como sintoma da EM. Destarte, pacientes com EM submetidos a terapias com corticosteroides devem ser avaliados cuidadosamente quanto a uma possível NACF.
PALAVRAS-CHAVE: Necrose Avascular de Cabeça Femoral; Esclerose Múltipla; Corticosteroide; Diagnóstico.

AVASCULAR NECROSIS OF THE FEMORAL HEAD: A SERIOUS AND LITTLE REMEMBERED COMPLICATION OF PULSE THERAPY IN PATIENTS WITH MULTIPLE SCLEROSIS

ABSTRACT: Patients with Multiple Sclerosis (MS) are frequently affected by clinical attacks (acute focal neurological deficit), being treated with pulse therapy of corticosteroids. Avascular Necrosis of the Femoral Head (ANFH) is one of the most serious complications of corticosteroid therapy. A male patient with 32 years old, was diagnosed in July 2016 with MS and Optic Neuritis. In August 2016, pulse therapy was performed with 5g of methylprednisolone, partial improvement of symptoms. Two months after the first pulse therapy, if a second, under the recommendation of another specialist. On the third day after pulse therapy, the patient was hospitalized under severe musculoskeletal pain and immobility in the coxofemoral region bilaterally. The hypothesis of myositis was raised, which was diagnosed by lower limb MRI, but there is no evidence of signs of ANFH. Treatment with oral corticosteroids was instituted, he remained symptomatic, but on the 6th day of hospitalization he developed Acute Respiratory Insufficiency, with a diagnosis of Nosocomial Pneumonia. Patient taken to the ICU and administered antibiotic therapy. After 16 days of hospitalization, the patient leaves the hospital, still with painful conditions and partial mobility improvement. To investigate the persistent condition, an LLM MRI was performed 2 weeks after discharge, showing a bilateral ANFH. Patient was referred for bilateral arthroplasty, diagramming total improvement of the painful condition. The occurrence of NACF and the number of necrotic lesions are directly related to the dose and duration of corticosteroid therapy, with a higher risk of occurrence in dosages above 40mg / day or accumulated of 4g, especially in the first three months of treatment. In the present case, the patient patient ANFH after 10g of corticosteroids. From a clinical point of view, ANFH can be asymptomatic, but symptomatic patients present pain in the hip region, which can be confused as a symptom of MS. Therefore, patients with MS taking corticosteroid therapies should be recovered for possible ANFH.
KEYWORDS: Avascular Necrosis of the Femoral Head; Multiple sclerosis; Corticosteroids; Diagnosis.

1 I INTRODUÇÃO

Pacientes portadores de Esclerose Múltipla (EM) são, frequentemente, acometidos por surtos (ou recaídas), que são caracterizados por um déficit neurológico focal agudo, determinado por lesões inflamatórias desmielinizantes ou progressão do processo inflamatório (THOMPSOM, 2018). Para o Consenso Brasileiro para Tratamento da EM, publicado em 2018, o tratamento dessas recaídas é a administração oral ou intravenosa de 1g/dia de metilprednisolona por 3-5 dias (MARQUES et al, 2018). Apesar de ser muito

eficaz para o tratamento dos surtos, as complicações da administração de corticosteroides a curto e a longo prazo não podem ser subestimadas (GALIÉ, 2010). A necrose avascular da cabeça femoral (NACF) é uma grave complicação desse tratamento, determinada pela morte trabécula óssea devido a uma perda do suprimento sanguíneo (CE et al., 2006). No presente trabalho, relatamos o caso de um paciente adulto que desenvolveu NACF bilateral pós-pulsoterapia.

2 I RELATO DE CASO

Homem de 32 anos, diagnosticado em nosso serviço, em julho de 2016, com EM e Neurite Óptica. Realizada, em agosto de 2016, pulsoterapia com 5g de metilprednisolona, afim de retirar paciente do surto inicial. O resultado da pulsoterapia foi parcial, com melhora substância dos sintomas, mas sem cura total. No mês subsequente à primeira pulsoterapia, foi realizada uma segunda, sob indicação de outro especialista. No terceiro dia após a segunda pulsoterapia, com também 5g de metilprednisolona, paciente foi internado em nosso serviço com dor osteomuscular de forte intensidade na região coxofemoral bilateralmente. Inicialmente, devido ao importante quadro álgico do paciente, o mesmo evoluiu para imobilidade e restrição ao leito hospitalar. Como primeira hipótese para o quadro foi levantada uma possível Miosite, a qual foi diagnosticada por Ressonância Nuclear Magnética (RNM) de Bacia e Quadril, evidenciando processo inflamatório da musculatura glútea, adutora femoral e quadríceps femoral. Nesta primeira RM, no entanto, não havia sinais sugestivos de NACF, apenas um pequeno derrame articular coxofemoral bilateral. Instituído tratamento para Miosite com corticoterapia oral, permanecendo sintomático do quadro álgico e osteomuscular. Paciente durante a internação, no 6º dia, iniciou um quadro pulmonar, sendo diagnosticado com Pneumonia Nosocomial, evoluindo para Insuficiência Respiratória Aguda. Por necessidade de cuidados intensivos, paciente foi encaminhado ao CTI para tratamento. Com a resolução do quadro pulmonar, paciente recebeu alta após 16 dias de internação. Durante esse período, houve melhora parcial do quadro doloroso e da mobilidade. Devido à persistência do quadro osteomuscular, foi realizada uma nova RNM de Bacia e Quadril após duas semanas da alta hospitalar, a qual evidenciou áreas de osteonecrose aguda bilateral de cabeças femorais. Associando as evidências clínico-epidemiológicas com as radiológicas, foi feito o diagnóstico final de NACF. Paciente então foi encaminhado à equipe de ortopedia, sendo realizada artroplastia bilateral. Após seguimento fisioterápico, houve melhora total do quadro álgico e da mobilidade do paciente.

3 I DISCUSSÃO

A NACF é uma das complicações mais graves da corticoterapia e acredita-se que a necrose ocorre em virtude de uma hipercoagulabilidade, distúrbio do metabolismo lipídico e embolia gordurosa, decorrentes da ação dos corticosteroides (ZHANG et al, 2008). Esse

cenário predispõe fortemente ao aumento da pressão intraóssea, lesionando a integridade do osso e desencadeando apoptose osteocítica (CE et al, 2006). Em concordância, Calder et al. e Weinstein et al. evidenciaram taxas aumentadas de apoptose de osteócitos nas cabeças femorais de pacientes tratados com glicocorticoides. A ocorrência da NAFC e quantidade de lesões necróticas estão diretamente ligadas com a dose e a duração da corticoterapia, uma vez que consiste na literatura uma conformidade a respeito do risco maior ocorrer em dosagem acima de 40mg/dia ou acumulada de 4g, principalmente nos três primeiros meses de tratamento (SAHRAIAN et al, 2012; LIU, 2017). Em seu artigo, Ce et al. constatou uma incidência de 15% de NACF em pacientes portadores de EM, que receberam pulsoterapia. Este estudo de coorte apontou uma relevância estatística significativa do desenvolvimento de NACF, dado que a osteonecrose foi encontrada em cinco pacientes do grupo de tratamento com pulsoterapia, enquanto nenhum paciente do grupo controle apresentou qualquer anormalidade (sendo o valor de p=0,043) (CE et al, 2006). Nosso paciente desenvolveu NACF após 10g de metilprednisolona, valor acima do limiar de risco na literatura. Pacientes portadores de EM estão especialmente no grupo de risco para NACF, pois nas formas clínicas da EM, em sua maioria, haverá mais de um surto da doença, o qual é tratado com pulsoterapia, aumentando a dose acumulada do paciente (THOMPSON et al, 2018). O quadro clínico da NACF é bastante desafiador, pois pode ser assintomático até quadros muito sintomáticos e debilitantes, situação observada neste relato. Os quadros mesmo que sintomáticos são de difícil diagnóstico precoce, em virtude de se manifestarem com dor em região de cintura pélvica e dificuldade de marcha, sintomas e sinais estes que podem estar presentes no quadro de EM (SINCLAIR, 2010). Diante disso, Sahraian et al observou uma concordância em seus relatos, em que a maioria foi diagnosticada tardiamente devido aos sinais e sintomas terem sido atribuídos à EM, o que destaca a importância da investigação da dor musculoesquelética em pacientes com EM submetidos à pulsoterapia (SAHRAIAN et al, 2012). No presente relato, houve ainda um fator externo para o atraso diagnóstico, a necessidade de internação em UTI pela pneumonia nosocomial, desviando a atenção clínica do quadro osteomuscular inicial. Apesar de ser um diagnóstico de exclusão, a ressonância nuclear magnética (RNM) em razão da sua elevada acurácia é considerada o exame padrão-ouro para diagnosticar NACF (SAHRAIAN et al, 2012). A monitorização com RNM de pacientes de alto risco para NACF contribui para o diagnóstico na fase inicial (SAHRAIAN et al, 2012). Atualmente não há um tratamento específico para a NACF e a ausência de um algoritmo de tratamento, tornam a NACF uma complicação de difícil manejo (SODHI et al, 2020). A conduta conservadora e a artroplastia parcial ou total são os principais arsenais terapêuticos (CARULLI et al, 2015). Pacientes portadores de EM enfrentam ainda um desafio adicional, o processo de reabilitação pós-operatória. Estes pacientes por terem disfunções musculares (principalmente, a espasticidade) e alteração da marcha, têm uma recuperação funcional menos eficaz e mais arrastada (NEWMAN, 2017).

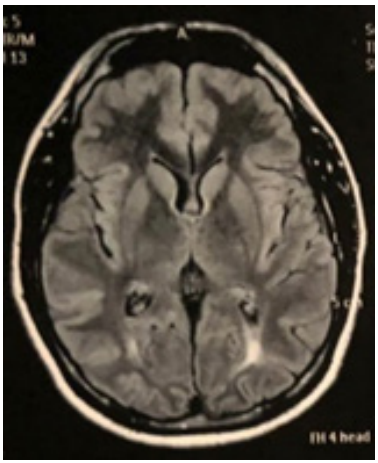

Fig 1: Ressonância Magnética de Crânio (Axial Flair)

Fig.2: Ressonância Magnética de Bacia (T2)

4 I CONCLUSÃO

Em face ao exposto, descreve-se um caso de NACF bilateral decorrente do uso agudo de corticoterapia, evento de difícil diagnóstico. Nota-se a importância científica de relatar este evento, no intuito de alertar sobre a necessidade de avaliação cuidadosa de complicações com o uso de altas doses de corticoide, principalmente devido ao fato da NACF ser uma condição de alta morbidade e o tratamento não ser específico, nem haver uma concordância na literatura da melhor conduta. A mensagem final é a de valorização diagnóstica de sintomas musculoesqueléticos em pacientes portadores de EM, que estão ou estiveram recentemente em tratamento com pulsoterapia.

REFERÊNCIAS

Calder JDF, Buttery L, Revell PA, Pearse M, Polk JM. Apoptosis: a significant cause of bone cell death in osteonecrosis of the femoral head. **J Bone Joint Surg** Br 2004; 86: 1209–1213.

Carulli C, Nistri L, Bracco L, Giannini M, Amato MP. A steroid-induced bilateral avascular necrosis of the femoral head in an underage patient affected by multiple sclerosis. **Clin Cases Miner Bone Metab**. 2015;12(3):257–259.

Ce P, Gedizlioglu M, Gelal F, Coban P, Ozbek G. Avascular necrosis of the bones: An overlooked complication of pulse steroid treatment of multiple sclerosis. **Eur J Neurol** 2006;13:857-61

Galiè E, Jandolo B. Bilateral whirlbone necrosis in a young multiple sclerosis patient. **Neurol Sci**. 2010;31(2):197-198.

Liu LH, Zhang QY, Sun W, Li ZR, Gao FQ. Corticosteroid-induced Osteonecrosis of the Femoral Head: Detection, Diagnosis, and Treatment in Earlier Stages. **Chin Med J** 2017;130:2601-7.

Marques VD, Passos GRD, Mendes MF, et al. Brazilian Consensus for the Treatment of Multiple Sclerosis: Brazilian Academy of Neurology and Brazilian Committee on Treatment and Research in Multiple Sclerosis. **Arq Neuropsiquiatr**. 2018;76(8):539-554.

Newman JM, Naziri Q, Chughtai M, Khlopas A, Kryzak TJ, Navale SM, Higuera CA, Mont MA. Does Multiple Sclerosis Affect the Inpatient Perioperative Outcomes After Total Hip Arthroplasty? **J Arthroplasty**. 2017 Dec;32(12):3669-3674.

Sinclair V, Shepard G. Symptomatic, steroid-induced, multifocal diaphyseal osteonecrosis in a patient with multiple sclerosis. **Mult Scler**. 2010; 16: 370-372

Sodhi N, Acuna A, Etcheson J, Mohamed N, Davila I, Ehiorobo JO, Jones LC, Delanois RE, Mont MA. Management of osteonecrosis of the femoral head. **Bone Joint J**. 2020 Jul;102-B(7_ Supple_B):122-128.

Thompson AJ, Baranzini SE, Geurts J, Hemmer B, Ciccarelli O. Multiple sclerosis. **Lancet**. 2018 Apr 21;391(10130):1622-1636.

Weinstein RS, Nicholas RW, Manolagas SC. Apoptosis of osteocytes in glucocorticoid-induced osteonecrosis of the hip. **J Clin Endocrinol Metab** 2000; 85: 2907–2912.

Zhang NF, Li ZR, Wei HY, Liu ZH, Hernigou P. Steroid-induced osteonecrosis: the number of lesions is related to the dosage. **J Bone Joint Surg Br**. 2008;90(9):1239-1243..

CAPÍTULO 16

PERFIL CLÍNICO-NEUROLÓGICO DE PACIENTES COM HANSENÍASE

Data de aceite: 04/01/2021

Moacir Pereira Leite Neto
Universidade Federal do Cariri
Ce-Brasil
http://lattes.cnpq.br/6477874326014962

Francisco Marcos Bezerra da Cunha
Universidade Federal do Cariri
Ce-Brasil
http://lattes.cnpq.br/0668498331181532

Heitor de Sá Gonçalves
Centro de Dermatologia Dona Libânia da Secretaria de Saúde do Estado do Ceará
http://lattes.cnpq.br/8929040809605527

Maria Araci de Andrade Pontes
Centro de Dermatologia Dona Libânia da Secretaria de Saúde do Estado do Ceará
http://lattes.cnpq.br/6757104368950717

Isabel Monique Leite Romualdo
Centro de Saúde Teodorico Teles
Ce-Brazil
http://lattes.cnpq.br/2457972695788649

RESUMO: Introdução: A hanseníase, ainda considerada um problema de saúde pública em muitos países, dentre estes o Brasil, causa múltiplos sinais e sintomas do sistema nervoso periférico (SMSSPNS) sensitivos e / ou motores. Objetivou-se analisar o perfil clínico-neurológico de indivíduos com hanseníase. Métodos: Estudo transversal, tendo como participantes 400 pacientes com diagnóstico de hanseníase. A coleta de dados deu-se por meio de prontuários e exame clínico dos pacientes. Foi determinada a distribuição de frequência de SMSSPNS, espessamento dos nervos e os nervos periféricos cometidos (PNC), bem como o sexo e a idade média. Resultados: Mais de 93% tinham pelo menos um sintoma sensitivo, e hipoestesia foi o mais prevalente. 59% tinham disfunção motora e 50,25% de espessamento neural. Hipoestesia teve prevalência maior entre os indivíduos que começaram os sintomas mais de 12 meses antes (58,86%, p = 0,018), e não houve associação entre outros SMSSPNS e tempo de início da doença, ou SMSSPNS e PNC de acordo com as formas de hanseníase. O nervo mais afetado é o ulnar sensitivo-motor (57,48%). Conclusão: As alterações mais frequentes foram as sensitivas, hipoestesia (com maior prevalência desta quando surgiu há mais de 12 meses) e comprometimento do nervo ulnar sensitivo-motor.

PALAVRAS-CHAVE: Hanseníase; Manifestações Neurológicas; Doenças do Sistema Nervoso Periférico.

ABSTRACT: Bakground: Leprosy causes multiple sensitive and / or motor signs and symptoms of peripheral nervous system (SMSSPNS). This study aimed to evaluate a neurological pretreatment profile of patients with leprosy. Methods: In a cross sectional study with 400 patients diagnosed with leprosy, it was determined frequency distribution of SMSSPNS, nerve thickening and the peripheral nerves committed (PNC) as well as sex and the average age. Results: Over 93% had at least one sensory symptoms, and hypoesthesia was the most prevalent, 59% had motor dysfunction and 50.25% of neural thickening. Hypoesthesia had

higher prevalence among individuals who started the symptoms for more than twelve (12) months (58.86%, p = 0.018), and there was no association between other SMSSPNS and time of onset of the disease, or SMSSPNS and PNC according to the forms of leprosy. The most affected nerve is the sensory-motor ulnar (57.48%). Conclusion: Were more frequent sensory changes, hypoesthesia (with higher prevalence of this when arose more than 12 months) and sensory-motor ulnar nerve impairment.
KEYWORDS: Leprosy; Neurologic Manifestations; Peripheral Nervous System Diseases.

INTRODUÇÃO

A hanseníase consiste em uma entidade clínica infecciosa causada por uma bactéria, o bacilo Mycobacterium leprae (M.L.) que ocasiona comprometimento predominantemente dermatológico e neurológico [1, 2, 3, 4]. Esta enfermidade ainda é um problema de saúde pública em muitos países, dentre estes o Brasil, superado apenas pela Índia em prevalência [5, 6, 7, 8].

Para a caracterização de formas clínica da hanseníase, foram elaboradas várias classificações. A classificação de Ridley-Jopling é uma forma abrangente, enumerando os seguintes tipos: tuberculóide-tuberculóide (TT), que é a forma mais localizada que ocorre em pessoas com resposta imune celular eficaz ao bacilo e baciloscopia negativa, lepromatosa-lepromatosa (LL), na qual a resposta imune celular específica ao M. L. encontra-se deficiente ou ausente e com baciloscopia positiva, e formas intermediárias borderline-tuberculóide, borderline-bordeline e boderline-lepromatosa [9, 10, 11].

Tem sido demonstrado que o comprometimento neural na hanseníase é complexo, decorrente de múltiplos efeitos diretos e indiretos do M.L. Um efeito direto é encontrado como desmielinização do nervo periférico. [12]. Há formas diferentes de injúrias neurais observadas experimentalmente, incluindo desmielinização segmentar ou paranodal e lesão axonal [13]. Nas lesões avançadas, a desmielinização segmentar predomina em LL e a degeneração Walleriana predomina em TT [13, 14].

O envolvimento do sistema nervoso periférico na hanseníase é variável, podendo existir desde lesão de pequenos ramos cutâneos até o comprometimento completo de troncos nervosos [15, 16, 17]. Com relação aos aspectos clínicos, esse envolvimento neurológico está presente como mononeuropatia, mononeuropatia múltipla ou polineuropatia [18, 19].

A lesão de nervos periféricos representa a principal causa de morbidade, podendo acarretar hipoestesia ou anestesia, parestesias, atrofia muscular, paresia e limitações funcionais decorrentes dela direta ou indiretamente [16, 20, 21, 22, 23]. Espessamento neural pode ser identificado em ocorrência variável na literatura [24, 25, 26]. Sintomas de comprometimento sensitivo são os mais comumente relatados, seguido por sintomas de déficit motor [27].

A hanseníase pode levar a sequelas diversas, sendo importante a precocidade no seu diagnóstico e tratamento [3,4]. Há carência de treinamento adequado dos profissionais

de saúde não especializados para uma avaliação adequada da função dos nervos periféricos, inclusive em vários centros de referência em hanseníase, sendo possível que esteja havendo falha em diagnósticos [28].

Pesquisas devem ser implementadas para que deem visibilidade a realidades como estas, no entanto, embora no Brasil a produção científica venha aumentando, aumentaria significativamente com a adequada formação dos profissionais da saúde que trabalham com pesquisa em gerenciamento de projetos[29].

Desta forma, estudos que identifiquem as principais alterações neurológicas em hanseníase poderão orientar estratégias de treinamento mais adequado para melhor abordagem dos casos de neuropatia decorrente de hanseníase.

Assim, o objetivo é analisar o perfil clínico-neurológico de indivíduos com hanseníase.

METHODS

Estudo descritivo transversal, com uma amostra constituída por 400 pacientes com diagnóstico de hanseníase. Trata-se de pacientes atendidos em ambulatório de neurologia da unidade de referência em dermatologia sanitária do Sistema Único de Saúde na cidade de Fortaleza, estado do Ceará, Brasil, durante o período de março de 2009 a março de 2011.

A amostra de conveniência foi composta por pacientes diagnosticados com hanseníase e que tiveram diagnóstico confirmado através de rotina laboratorial e que ainda não haviam iniciado tratamento no momento da primeira avaliação neurológica especializada; e presença de sinais e/ou sintomas sugestivos de neuropatia periférica.

O diagnóstico de hanseníase foi estabelecido na presença de um ou mais dos sinais cardinais: a) lesão e/ou área da pele com alteração de sensibilidade; b) acometimento de nervo periférico, com ou sem espessamento, associado a alterações sensitivas e/ou motoras e/ou autonômicas; e c) baciloscopia positiva de esfregaço intradérmico.

Foram ainda considerados os seguintes critérios de exclusão: presença de alguma patologia clínica, medicação ou exposição a substâncias que poderia ocasionar neuropatia periférica; presença de distúrbios cognitivos e/ou doenças mentais que impedissem o entendimento e execução da pesquisa; e recusa em participar da pesquisa.

Para a etapa de avaliação clínica foram utilizados os dados dos pacientes contidos nos prontuários, que possuem uma estrutura padronizada, constando de anamnese, exame dermatológico, exame neurológico, rotina laboratorial simples, pesquisa baciloscópica e demais exames, e que eram referentes ao período antecedendo o início do tratamento para hanseníase.

A partir da anamnese, foi dado um enfoque especial para lesões de pele e alterações sensitivas (hipoestesia, parestesias e sensação de queimação) e motoras. As anormalidades autonômicas não foram incluídas na pesquisa devido a no prontuário não

haver uma avaliação padronizada para estas em exame físico ou complementar.

Na propedêutica neurológica foram realizadas: 1- palpação de nervos periféricos; 2- avaliação de sensibilidades térmica, dolorosa e tátil; 3-avaliação da força muscular incluindo obrigatoriamente músculos inervados pelo nervo ulnar (abdutor do 5º dígito, 1º interósseo dorsal, interósseo e lumbricóides do 3º e 4º dígito), inervados pelo nervo mediano (abdutor curto do polegar), inervados pelo nervo radial (extensor comum dos dígitos e extensor radial do carpo), inervados pelo nervo fibular comum (tibial anterior, extensor longo do hálux, extensor comum dos dígitos, fibular longo e curto e fibular terceiro), inervados pelo nervo tibial posterior (flexor curto do hálux e abdutor do hálux) e inervados pelo nervo facial (frontal, orbicular dos olhos, bucinador, orbicular dos lábios e zigomático maior); 4- avaliação dos reflexos ósteo-tendíneos bicipital, tricipital, estiloradial, patelar, aquileu, masseterino e orbicular do olho e dos reflexos cutâneos córneo-palpebral e cutâneo-plantar; 4- trofismo muscular.

A rotina laboratorial simples realizada em todos os pacientes constou de exames séricos do tipo hemograma, velocidade de hemossedimentação, uréia, creatinina, eletrólitos (sódio, potássio, cálcio, magnésio), glicemia de jejum, aspartato aminotransferase, alanina aminotransferase, fosfocreatinoquinase, função tireoideana (TSH, T3 livre e T4 livre), exame parcial de urina e exame parasitológico de fezes, além de pesquisa baciloscópica na linfa. Exames adicionais foram realizados em casos específicos de suspeita de outras doenças associadas. Eletroneuromiografias foram realizadas em parte dos pacientes, desenvolvidas com aparelho eletromiógrafo Nihon-Kodhen – Neuropack M1, com quatro canais, executados por um mesmo neurofisiologista clínico.

A partir dos achados obtidos através da avaliação clínica, foi discriminada a distribuição por sexo e a média de idade dos sujeitos da pesquisa. A seguir, averiguou-se a ocorrência de alterações neurológicas no conjunto de pacientes de toda a amostra e em cada uma das formas de hanseníase pela classificação Ridley-Jopling. Para cada alteração neurológica em questão na amostra completa foi analisada a sua ocorrência de acordo com o tempo de início dos sintomas. As alterações neurológicas pesquisadas foram: alterações sensitivas (hipoestesia, formigamento e queimação); alterações motoras (paresia e hipotrofia); Também foi verificada a ocorrência independente de cada um dos sintomas sensitivos e motores mencionados e de espessamento neural.

Verificou-se ainda a ocorrência de acometimento de alguns nervos periféricos (ulnar sensitivo-motor, mediano sensitivo-motor, radial motor, ulnar sensitivo, mediano sensitivo, radial superficial, ulnar dorsal superficial, cutâneo lateral do antebraço, cutâneo anterior antebraço, fibular profundo, tibial posterior, fibular superficial, plantares medial e lateral, sural, safeno, cutâneo lateral da coxa, retroauricular e outros nervos além destes) no conjunto de pacientes de toda a amostra e em cada uma das formas de hanseníase pela classificação Ridley-Jopling.

Neste caso, foram avaliados apenas os 243 pacientes que foram submetidos a biópsia

e classificados. Ressaltamos que não havia a identificação do nervo periférico acometido no prontuário de 23 pacientes não submetidos a biópsia e de 36 pacientes submetidos a biópsia, o que reduziu a amostra de pacientes para análise de nervo periférico acometido.

Neste caso, foram avaliados apenas os 243 pacientes que foram submetidos a biópsia e classificados. Ressaltamos que não havia a identificação do nervo periférico acometido no prontuário de 23 pacientes não submetidos a biópsia e de 36 pacientes submetidos a biópsia, o que reduziu a amostra de pacientes para análise de nervo periférico acometido.

Os dados foram organizados em um banco de dados eletrônico, através do Microsoft Excel. Para efetuar a análise estatística, foi empregado o software R (The R Project for Statistical Computing) [30].

A análise descritiva foi realizada por meio da distribuição de frequências mensuradas através do número de casos e porcentagens para as variáveis categóricas, e a determinação da média aritmética para a variável quantitativa idade. Para fim de avaliação pela estatística inferencial, foi empregado o teste do Qui-quadrado para averiguar a associação entre as variáveis, sendo este o teste paramétrico mais indicado para verificar a associação entre duas variáveis categóricas (qualitativas), e adotamos um valor de significância de 5%.

A pesquisa foi aprovada no em 13 de setembro de 2007 pelo parecer CEP/CEDERM-011/07 do Comitê de Ética em Pesquisa do Centro de Referência Nacional em Dermatologia Sanitária Dona Libânia, e atendeu às recomendações da Declaração de Helsinki. Foi obtida também a autorização do responsável pela instituição e todos os pacientes incluídos na pesquisa assinaram um termo de consentimento livre e esclarecido. A pesquisa não foi subsidiada por financiamento de nenhuma empresa ou instituição de amparo à pesquisa, tendo sido custeada com recursos próprios dos pesquisadores. Os pesquisadores declaram que não houve conflito de interesses.

RESULTS

Do total de 400 pacientes incluídos na pesquisa, 219 eram do sexo masculino e 181 eram do sexo feminino. A média de idade foi de 41,7 anos, sendo que a média de idade para o sexo masculino foi de 41,6 anos e para o sexo feminino foi de 41,9 anos.

Observando a tabela 1, foi identificado hipoestesia em 91,75% dos pacientes (n=367) sensação de formigamento em 61% dos casos (n=244), queimação em 56%, paresia em 41%, amiotrofia em 34,5%, alteração sensitiva em 93% e alteração motora em 59%.

Fatores	Acometimento					
	Sim		Não		Total	
	n	%	n	%	n	%
Formigamento	244	61	156	39	400	100
Queimação	224	56	176	44	400	100
Hipoestesia	367	91,75	33	8,25	400	100
Paresia	164	41	236	59	400	100
Atrofia muscular	138	34,5	262	65,6	400	100
Espessamento neural	201	50,25	199	49,75	400	100
Qualquer alteração sensitiva	372	93	28	7	400	100
Qualquer alteração motora	236	59	164	41	400	100

Tabela 1- Distribuição das alterações neurológicas em pacientes diagnosticados com Hanseníase. Fortaleza, Brasil, 2009 a 2011

Como ilustra a tabela 2, a dormência ocorreu entre os indivíduos que tiverem início dos sintomas há mais de 12 (doze) meses em 58,86% dos casos (n=216), com p=0,018; formigamento foi identificado em casos de início dos sintomas até 6 (seis) meses afetando 63,16% (n=48) com p=0,899 e; queimação em 57,89% dos casos (n=44) indivíduos nesse mesmo período de tempo, com p=0,934.

Em casos de sintomas iniciados há mais de 12 (doze) meses, déficit motor esteve presente em 44,93% dos pacientes (n=102), com p=0,173, e atrofia muscular em 38,33% (n=87), com p=0,181.

Fatores	Tempo de início dos sintomas					
	Até 6 meses		De 6 a 12 meses		Superior a 12 meses	
	n	%	n	%	n	%
Espessamento neural p=0,539	39	51,32	53	54,64	109	48,08
Hipoestesia p=0,018	66	17,98	85	23,16	216	58,86
Formigamento p=0,899	48	63,16	58	59,79	138	60,79
Queimação p=0,934	44	57,89	54	55,67	126	55,51
Paresia p=0,173	26	34,31	36	37,11	102	44,93
Atrofia muscular p=0,181	22	28,95	29	29,90	87	38,33

Tabela 2- Ocorrência de sinais e sintomas na amostra em geral de acordo com o tempo decorrido desde o início dos sintomas em pacientes diagnosticados com Hanseníase. Fortaleza, Brasil, 2009 a 2011.

Nervos acometidos	Valores	
	n	%
Ulnar sensitivo motor	196	57,48
Fibular superficial	152	44,57
Tibial posterior	105	30,79
Sural	99	29,03
Plantares medial e lateral	97	28,45
Fibular profundo	96	28,15
Radial superficial	79	23,17
Mediano sensitivo motor	68	19,94
Ulnar sensitivo	59	17,3
Mediano sensitivo	58	17,01
Ulnar dorsal superficial	49	14,37
Radial motor	41	12,02
Safeno	40	11,73
Safeno	40	11,73
Retroauricular	23	6,74
Cutâneo lateral da coxa	15	4,4
Cutâneo lateral antebraço	4	1,17
Cutâneo anterior antebraço	2	0,59
Outros	23	6,74

Tabela 3- Ocorrência do acometimento de nervos periféricos de acordo com o tempo decorrido desde o início dos sintomas em pacientes diagnosticados com Hanseníase. Fortaleza, Brasi, 2009 a 2011.

Na tabela 3, os dados ilustram que o nervo ulnar sensitivo motor que acometeu 57,48% dos indivíduos (n=196), o fibular superficial acometeu 44,57% dos pacientes (n=152) e o tibial posterior acometeu 30,79% dos indivíduos (n=105).

Alteração neurológica		Acometimento										
		TT		BT		BB		BL		LL		Total
		n	%	n	%	n	%	n	%	n	%	n
Hipoestesia p=0,86	Sim	47	88,68	113	93,39	11	91,67	15	93,75	37	90,24	223
	Não	6	11,32	8	6,61	1	8,33	1	6,25	4	9,76	20
	Total	**53**	**100**	**121**	**100**	**12**	**100**	**16**	**100**	**41**	**100**	**243**
Formigamento p=0,21	Sim	33	62,26	67	55,37	6	50	13	81,25	28	68,29	147
	Não	20	37,74	54	44,63	6	50	3	18,75	13	31,71	96
	Total	**53**	**100**	**121**	**100**	**12**	**100**	**16**	**100**	**41**	**100**	**243**
Queimação p=0,06	Sim	32	60,38	60	49,59	5	41,67	13	81,25	27	65,85	137
	Não	21	39,62	61	50,41	7	58,33	3	18,75	14	34,15	106
	Total	**53**	**100**	**121**	**100**	**12**	**100**	**16**	**100**	**41**	**100**	**243**
Paresia p=0,25	Sim	33	62,26	41	33,88	5	41,6	8	50	18	43,9	99
	Não	20	37,74	80	65,12	7	58,33	8	50	23	56,10	144
	Total	**53**	**100**	**121**	**100**	**12**	**100**	**16**	**100**	**41**	**100**	**243**
Atrofia muscular p=0,66	Sim	20	37,74	34	28,10	5	41,6	6	37,5	14	34,15	79
	Não	33	62,26	87	71,90	7	58,33	10	62,5	27	65,85	164
	Total	**53**	**100**	**121**	**100**	**12**	**100**	**16**	**100**	**41**	**100**	**243**

Espessamento neural p=0,49	Sim	27	50,94	59	48,76	3	25	6	37,5	19	46,34	114
	Não	26	49,06	62	51,24	0	75	10	62,5	22	53,66	129
	Total	**53**	**100**	**121**	**100**	**12**	**100**	**16**	**100**	**41**	**100**	**243**
Qualquer alteração sensitiva p=0,18	Sim	49	92,45	119	98,35	12	100	16	100	38	92,68	234
	Não	4	7,55	2	1,65	0	0,0	0	0,0	3	7,37	9
	Total	**53**	**100**	**121**	**100**	**12**	**100**	**16**	**100**	**41**	**100**	**243**
Qualquer alteração motora p=0,26	Sim	37	69,81	72	59,5	9	75	12	75	31	75,61	161
	Não	16	30,19	48	40,5	3	25	4	25	10	24,39	82
	Total	**53**	**100**	**121**	**100**	**12**	**100**	**16**	**100**	**41**	**100**	**243**

Tabela 4 -- Distribuição das alterações neurológicas nos estratos da amostra de acordo com as formas de hanseníase de acordo com o tempo decorrido desde o início dos sintomas em pacientes diagnosticados com Hanseníase. Fortaleza, Brasil, 2009 a 2011.

Na tabela 4, percebe-se a presença de hipoestesia presente em 93,75% dos casos de BL (n=15), formigamento em 81,25% dos casos de BL (n=13), queimação em 81,25% dos casos de BL (n=28), paresia em 33,8% dos casos de BT (n=41) e atrofia muscular em 28,1% dos casos de BT (n=34).

Nervo acometido		**Acometimento**										
		TT		**BT**		**BB**		**BL**		**LL**		**Total**
		n	**%**	**n**	**%**	**N**	**%**	**n**	**%**	**N**	**%**	**n**
Ulnar sensitivo-motor p=0,55	Sim	28	59,57	64	60,95	3	37,5	6	46,15	22	64,71	123
	Não	19	40,43	41	39,05	5	62,5	7	53,85	12	35,29	84
	Total	**47**	**100**	**105**	**100**	**8**	**100**	**13**	**100**	**34**	**100**	**207**
Mediano sensitivo-motor p=0,11	Sim	6	12,77	24	22,86	0	0	5	38,46	5	14,71	40
	Não	41	87,23	81	77,14	8	100	8	61,54	29	85,29	167
	Total	**47**	**100**	**105**	**100**	**8**	**100**	**13**	**100**	**34**	**100**	**207**
Radial motor p=0,40	Sim	9	19,15	11	10,48	0	0	2	15,38	3	8,82	25
	Não	387	80,85	94	89,52	8	100	11	84,62	31	91,18	182
	Total	**47**	**100**	**105**	**100**	**8**	**100**	**13**	**100**	**34**	**100**	**207**
Ulnar sensitivo p=0,42	Sim	7	14,89	22	20,95	0	0	1	7,69	5	14,71	35
	Não	40	85,11	83	79,05	8	100	12	92,31	29	85,29	172
	Total	**47**	**100**	**105**	**100**	**8**	**100**	**13**	**100**	**34**	**100**	**207**
Mediano sensitivo p=0,57	Sim	5	10,64	20	19,05	1	12,5	1	7,69	4	11,76	31
	Não	42	89,36	85	80,95	7	87,5	12	92,31	30	88,24	176
	Total	**47**	**100**	**100**	**100**	**8**	**100**	**13**	**100**	**34**	**100**	**207**
Radial superficial p=0,87	Sim	10	21,28	26	24,76	1	12,5	2	15,38	7	20,59	46
	Não	37	78,72	79	75,24	7	87,5	11	84,62	12	35,29	161
	Total	**47**	**100**	**105**	**100**	**8**	**100**	**13**	**100**	**27**	**100**	**207**
Ulnar, ramo superficial dorsal p=0,68	Sim	5	10,64	16	15,24	0	0	1	7,69	4	11,76	26
	Não	42	89,36	89	84,76	8	100	12	92,31	30	88,24	181
	Total	**47**	**100**	**105**	**100**	**8**	**100**	**13**	**100**	**34**	**100**	**207**
Cutâneo lateral do antebraço p=0,79	Sim	0	0	2	1,9	0	0	0	0	1	2,94	3
	Não	47	100	103	98,1	8	100	13	100	33	97,06	204
	Total	**47**	**100**	**105**	**100**	**8**	**100**	**13**	**100**	**34**	**100**	**207**

Cutâneo anterior do antebraço p=0,74	Sim	0	0	2	1,9	0	0	0	0	0	0	2
	Não	47	100	103	98,1	8	100	13	100	34	100	205
	Total	**47**	**100**	**105**	**100**	**8**	**100**	**13**	**100**	**34**	**100**	**207**
Fibular profundo p=0,56	Sim	13	27,66	36	34,39	3	37,5	3	23,08	7	20,59	62
	Não	34	72,34	69	65,71	5	62,5	10	76,92	12	35,29	145
	Total	**47**	**100**	**105**	**100**	**8**	**100**	**13**	**100**	**27**	**100**	**207**
Tibial posterior p=0,13	Sim	12	25,53	33	33,33	2	26	1	7,69	15	44,12	65
	Não	35	74,47	70	66,67	6	65	12	92,31	19	55,88	142
	Total	**47**	**100**	**105**	**100**	**8**	**100**	**13**	**100**	**34**	**100**	**207**
Fibular superficial p=0,17	Sim	18	38,30	54	51,43	4	50	10	23,08	12	35,29	91
	Não	29	61,70	51	48,57	4	50	13	76,92	22	64,71	116
	Total	**47**	**100**	**105**	**100**	**8**	**100**	**13**	**100**	**34**	**100**	**207**
Plantares medial e lateral p=0,65	Sim	12	25,53	27	25,71	4	50	3	23,08	10	29,41	56
	Não	35	74,47	78	74,29	4	50	10	76,92	24	70,59	151
	Total	**47**	**100**	**105**	**100**	**8**	**100**	**13**	**100**	**34**	**100**	**207**
Sural p=0,74	Sim	10	21,28	31	29,52	2	25	2	15,38	9	26,47	54
	Não	37	78,72	74	70,48	6	65	11	84,62	25	73,53	153
	Total	**47**	**100**	**105**	**100**	**8**	**100**	**13**	**100**	**34**	**100**	**207**
Safeno p=0,44	Sim	5	10,64	13	12,38	0	0	0	0	2	5,88	20
	Não	42	89,36	92	87,62	8	100	13	100	32	94,12	187
	Total	**47**	**100**	**105**	**100**	**8**	**100**	**13**	**100**	**34**	**100**	**207**
Cutâneo lateral femural p=0,44	Sim	1	2,13	3	2,86	0	0	1	7,69	3	8,82	8
	Não	46	97,87	102	97,14	8	100	12	92,31	31	91,18	199
	Total	**47**	**100**	**105**	**100**	**8**	**100**	**13**	**100**	**41**	**100**	**207**
Retroauricular p=0,53	Sim	5	10,64	4	3,81	1	12,5	1	7,69	2	5,88	13
	Não	42	89,36	101	96,19	7	87,5	12	92,31	32	94,12	194
	Total	**47**	**100**	**105**	**100**	**8**	**100**	**13**	**100**	**34**	**100**	**207**
Outros p=0,92	Sim	4	8,51	6	5,71	1	12,5	1	7,69	3	8,82	15
	Não	43	91,49	99	94,29	7	87,55	12	92,31	31	91,18	192
	Total	**47**	**100**	**105**	**100**	**8**	**100**	**13**	**100**	**34**	**100**	**207**

Tabela 5 - Ocorrência do acometimento de nervos periféricos nos estratos da amostra de acordo com as formas de hanseníase. Fortaleza, Brasil, 2009 a 2011.

A tabela 5 informa que o comprometimento do nervo ulnar sensitivo-motor foi encontrado em 60,9% dos casos de BT (n=64), com p=0,55; comprometimento do nervo fibular superficial foi encontrado em 51,4% dos casos de BT (n=54), com p=0,17 e; comprometimento do nervo tibial posterior foi encontrado em 33,3% dos caso de BT (n=33), com p=0,13.

DISCUSSION

No conjunto da amostra, houve um pequeno predomínio de indivíduos do sexo masculino, mas com média de idade aproximadamente igual (41 anos).

Ao analisar as alterações neurológicas em toda a amostra (tabela 1), a maioria dos indivíduos apresentou algum tipo de sintoma neurológico sensitivo, e foi constatado que sintomas sensitivos foram mais frequentes do que disfunção motora. Encontrou-se que

mais de 93% dos indivíduos estudados apresentavam pelo menos um sintoma neurológico sensitivo, que poderia ser hipoestesia, formigamento e/ou queimação. Destes, hipoestesia foi o sintoma de maior prevalência, seguida de formigamento e queimação.

Sobre a disfunção motora compreendida pela presença de paresia e/ou atrofia muscular, a maioria dos indivíduos também apresentava alguma dessas características, porém a maioria dos indivíduos não apresentou isoladamente a paresia ou a atrofia muscular. O espessamento neural, por sua vez, esteve presente em pouco mais da metade dos indivíduos. Em um estudo de coorte realizado na Índia também foi encontrado comprometimento sensitivo presente com maior frequência [31]. De forma divergente, em uma série de casos desenvolvida no Instituto Osvaldo Cruz (Brasil) foi identificado o sintoma de parestesias como o mais frequente, seguido por paresia e espessamento neural [32]. Os pacientes acometidos por hanseníase podem sofrer diminuição de sensibilidade devido à invasão bacilar de um tronco nervoso ou do órgão receptor terminal, e clinicamente há manifestação quando 25% a 30% das fibras nervosas em um tronco nervoso se tornam não funcionais, e todas as modalidades de sensibilidade são perdidas, com exceção do senso de posição articular, cujos impulsos nervosos trafegam através de um tendão e não de troncos nervosos [33].

A literatura enumera também o comprometimento das fibras motoras e autonômicas [34]. A presente pesquisa não se propôs a analisar os sintomas de disfunção autonômica, e averiguou a presença de sintomas sensitivos e motores e espessamento neural. Uma vez que a amostra foi de conveniência, não teve a finalidade de avaliar pacientes com hanseníase de uma forma geral, mas sim os pacientes portadores de hanseníase e com aspectos clínicos indicativos de alguma lesão nervosa periférica.

O tempo de início dos sintomas também foi avaliado de acordo com a presença das alterações neurológicas (tabela 2). É possível observar que a maior prevalência de hipoestesia ocorreu entre os indivíduos que iniciaram os sintomas há mais de 12 (doze) meses, sendo que mais da metade apresentava esse sintoma, destacando-se que houve associação significativa (p=0,018).

Formigamento apresentou maior prevalência nos indivíduos que tiveram início dos sintomas até 6 (seis) meses, afetando a maioria dos indivíduos, bem como a queimação, entretanto, não houve associação entre tempo de início da doença e estes dois sintomas (p=0,899 e p=0,934, respectivamente). Ao relacionar a disfunção motora ao tempo de início dos sintomas, é possível observar (ver tabela 03) que indivíduos que apresentam os sintomas há mais de 12 (doze) meses são os que apresentaram uma maior prevalência tanto para déficit motor quanto para atrofia muscular, mas ambos sem associação (p=0,173 e p=0,181, respectivamente).

Sabe-se que o dano neural é ocasionado por mecanismos que se desenvolvem rapidamente e ele está presente mesmo em fases precoces da doença, observado através de alterações de sensibilidade, porém caso não seja efetuado o tratamento, progressivamente

ocorre o seu agravamento [13]. No estudo de coorte INFIR foi identificado 50% de casos de acometimento sensitivo antigo com mais de 6 meses e 12,2% de casos de acometimento motor pela análise de 74 casos, porém foi um estudo de coorte incluindo apenas pacientes de formas boderline e lepromatosa [35].

Um comentário a ser incluído acerca desta pesquisa é que nas formas multibacilares houve leve predomínio das alterações sensitivas e motoras. No estudo BANDS foi encontrado um predomínio marcante de prejuízo da função neural em pacientes de formas multibacilares ao momento da primeira avaliação [36].

Observando a tabela 3, no conjunto de toda a amostra, o nervo mais acometido foi o ulnar sensitivo-motor, em mais da metade dos casos. Os outros dois nervos mais acometidos, na ordem, foram o fibular superficial e o tibial posterior. De uma forma divergente, em outro trabalho, um estudo de coorte realizado na Índia e publicado em 1998, o nervo tibial posterior foi apontado como de acometimento tanto sensitivo quanto motor mais frequente, seguido pelo nervo fibular lateral nos casos de acometimento sensitivo, e pelo ulnar nos casos de acometimento motor [33].

Uma distinção metodológica deve ser ressaltada, que foi a estratificação dos nervos comprometidos de acordo com alteração sensitiva ou motora naquele trabalho de 1998, conquanto que no presente trabalho a estratificação foi de acordo com acometimento do nervo e de acordo com as formas de hanseníase. Nesse trabalho desenvolvido na Índia, não temos como saber quais os casos de comprometimento motor tinham envolvimento sensitivo simultaneamente. No estudo BANDS, foi encontrado o nervo tibial posterior como o mais comumente acometido, seguido pelo nervo ulnar [37]. De forma convergente, em uma série de casos desenvolvida em Cuba foi identificado o nervo ulnar mais comumente acometido [38].

A seguir, ao avaliar os sinais e sintomas de alteração neurológica em cada uma das formas de hanseníase (tabela 4), não foi encontrada associação entre tais variáveis, porém se deve ressaltar que foi encontrado um valor de p limítrofe de 0,06 ao tentar relacionar a variável sintoma de queimação com as formas de hanseníase, o que indica uma possibilidade de associação. Na amostra de 243 pacientes submetidos à biópsia e exame anátomo-patológico, a alteração neurológica mais comum foi hipoestesia em todas as formas de hanseníase.

Nos casos de forma tuberculóide, a paresia mereceu destaque por ter sido o segundo achado mais comum, com ocorrência igual à de sensação de formigamento. Formigamento foi o segundo sintoma mais comum em todas as demais formas da doença. Já o espessamento neural esteve mais presente em formas tuberculóide e boderline-tuberculóide, na quais foi identificado em aproximadamente metades dos pacientes. Tanto nos pacientes com alteração sensitiva quanto naqueles com alteração motora, a forma mais comum foi a boderline-tuberculóide, seguido pela tuberculóide. De forma convergente, Solomon também relatou a forma boderline-tuberculóide mais comumente identificada nos

pacientes com alteração sensitiva ou motora, seguido pela forma tuberculóide [33].

Ao serem avaliados na amostra os nervos periféricos acometidos de acordo com cada uma das formas de hanseníase (tabela 5), não foi encontrado associação das variáveis.

Na amostra dos 243 pacientes avaliados em conformidade com a classificação de Ridley e Jopling, naqueles com hanseníase de forma tuberculóide, boderline-tuberculóide, boderline-lepromatosa e lepromatosa o nervo que mais frequentemente sofreu lesão foi o ulnar sensitivo-motor. Nos pacientes com hanseníase de forma boderline- boderline, os nervos fibular superficial e plantar medial e lateral foram os mais frequentemente comprometidos. O nervo fibular superficial foi ainda o segundo mais acometido em formas tuberculóide e boderline-tuberculóide. Na forma boderline-lepromatosa, o nervo mediano sensitivo-motor foi o segundo mais acometido, e na forma lepromatosa, o nervo tibial posterior foi o segundo mais acometido.

Ao avaliar as alterações neurológicas em cada uma das formas de hanseníase, não foi encontrada associação entre tais variáveis, porém devendo-se ressaltar que foi encontrado um valor de p limítrofe de 0,06 para associação do sintoma de queimação com as formas de hanseníase, e que sensibilidade diminuída esteve presente com maior frequência em todas as formas de hanseníase. Também não foi encontrado associação dos nervos periféricos acometidos com as formas de hanseníase, identificando-se na amostra que o nervo que mais frequentemente sofreu lesão na forma tuberculóide, boderline-tuberculóide, boderline-lepromatosa e lepromatosa foi o ulnar sensitivo-motor e na forma boderline- boderline foram os nervos fibular superficial e plantar medial e lateral.

Pesquisas futuras poderão analisar de forma ainda mais ampla os aspectos concernentes a sua propedêutica, incluindo os sintomas autonômicos e reanalisar se existe associação do sintoma de queimação com as formas de hanseníase, e serviços de saúde poderão auferir proveito desses estudos, baseados nas particularidades clínicas, durante a elaboração de programas de treinamento que melhor capacitem os profissionais em saúde que laboram no cotidiano com essa enfermidade.

CONCLUSION

Constatou-se que os achados de alteração sensitiva são mais frequentes do que aqueles de disfunção motora, sendo que hipoestesia é o sintoma de maior prevalência. Hipoestesia ocorreu com maior prevalência em casos de sintomas surgidos há mais de 12 (doze) meses, com significante associação, porém não havendo associação entre tempo de início dos sintomas e as demais alterações neurológicas pesquisadas. O nervo mais acometido foi o ulnar sensitivo-motor, e a seguir o fibular superficial.

REFERÊNCIAS

1. Levinson W. Micobacterias. In: Levinson W. Microbiologia médica e imunologia. 12. ed. Porto Alegre: ARTMED, 2014; p. 184-186.

2. Wilder-Smith E. Diagnosis of pure neuritic leprosy. Neurol J Southeast Asia. 2002; 7: 61–63.

3. Van Veen NHJ, Schreuders TAR, Theuvenet WJ, Agrawal A, Richardus JH et al. Decompressive surgery for treating nerve damage in leprosy. Lepr Ver. 2009; 80(1):3-12. Cochrane Database of Systematic Reviews. 2009; Issue 1.

4. Araújo MG. Hanseníase no Brasil. Revista da Sociedade Brasileira de Medicina Tropical. 2003;36(3):373-382.

5. World Health Organization. global leprosy situation, 2012. Weekly epidemiological Record. 2012; 87: 317–328.

6. Leprosy (http://www.who.int/mediacentre/factsheets/fs101/en/). WHO. accessed on 24/07/2015.

7. Matheson CD, Vernon KK, Lahti A, Fratpietro R, Spigelman M, Gibson S et al. Molecular Exploration of the First-Century Tomb of the Shroud in Akeldama, Jerusalem. PLoS ONE, Dec. 2009; 4(12): 1-13.

8. Penna MFL, Gross MAF, Rocha MCN, Penna GO. Comportamento epidemiológico da hanseníase no Brasil. Saúde Brasil 2008: 20 anos de Sistema Único de Saúde (SUS) no Brasil. Disponível em: http://portalsaude.saude.gov.br/portalsaude/arquivos/pdf/2013/Fev/28/saudebrasil2009_parte2_cap12.pdf accessed on 19/12/2013.

9. Rabello FE, Fraga S. Atlas de Dermatologia. Rio de Janeiro: Guanabara Koogan, 1970; 304 p.

10. Ridley DS. Jopling WH. Classification of leprosy according to immunity: a five-group system. Int. J. Leprosy 1966;34:255-273.

11. Souza CS. Medicina, Ribeirão Preto. jul./set. 1997; 30: 325-334,.

12. Brakel WHV, Saunderso P, Shetty V, Brandsma JV, Post E, Jellema R et al. International workshop on neuropathology in leprosy – consensus report. Lepr Rev 2007; 78, 416–433.

13. Scollard DM. The biology of nerve injury in leprosy. Lepr Rev 2008; 79, 242–253.

14. Lockwood DN, Saunderson PR. Nerve damage in leprosy: a continuing challenge to scientists, clinicians and service providers. International Health 2012; 4: 77– 85

15. Madhusudan M. Leprous Neuritis: A Diagnostic Dilemma. Continuing Medical Education 1999; 65: 59-65.

16. Ooi WW, Srinivasan J. Leprosy and The Peripheral Nervous System: Basic And Clinical Aspects. Muscle & Nerve 2014 Oct; 4(4)230.

17. Job, C. K. Pathology and pathogenesis of leprous neuritis: a preventable and treatable complication. International journal of leprosy 2001; 69(Suppl. 2): s19-s29.

18. Nascimento OJM, Freitas MRG, Escada T, Marques Junior W, Cardoso F, Pupe C, et al. Leprosy late-onset neuropathy: an uncommon presentation of leprosy. Arq Neuropsiquiatr 2012; 70(6):404-406 Arq Neuropsiquiatr. 2012 Jun;70(6):404-6.

19. Jardim MR, Chimelli L, Faria SCR, Fernandes PV, et al. Clinical, electroneuromyographic and morphological studies of pure neural leprosy in a Brazilian referral center. Lepr Rev. 2004; 75:242-253.

20. Mendonça VA, Melo GEBA, Teixeira AL, Costa RD, Antunes CM. Imunologia da hanseníase. An Bras Dermatol 2008;83(4):343-50.

21. Bryceson A, Pfaltzgraff RE. Complications due to nerve damage. In: Medicine in the tropics: leprosy. 3th ed. Edinburgh: Churchill Livingstone; 1990. p. 133-51.

22. Leite VMC. Lima JWO, Gonçalves HS. Neuropatia silenciosa em portadores de hanseníase na cidade de Fortaleza, Ceará, Brasil. Cad. Saúde Pública (Rio de Janeiro). 2011; 27(4):659-665.

23. Bhat RM, Prakash. Leprosy: An Overview of Pathophysiology. Interdisciplinary Perspectives on Infectious Diseases 2012; 2012, Article ID 181089 [cited 2015 may 12];[about 6 p.]. Available from: http://www.hindawi.com/journals/ipid/2012/181089/

24. Donaghy M. Enlarged peripheral nerves. Practical Neurology. 2003;3:40–45.

25. Kuhn, Louise. Historical Aspects of Leprosy. Clin Infect Dis. 2010; 51(4):476-477.

26. Kumar A, Girdhar A, Girdhar BK. Nerve thickening in leprosy patients and risk of paralytic deformities: a field based study in Agra, India. Lepr Rev. 2004; 75:135-142.

27. Husain S. Decompression of peripheral nerve trunks in leprosy prevents the development and progression of deformities? Indian J Lepr. 2013, 85:163-169.

28. Leprosy as a neurological disease. 2009 Mar; 8(3):217. [cited 2015 may 15];[about 1 p.]. Available from: Lancet Neurol.

29. Monteiro CBM, Almeida Junior AD, Wajnzstejn R. Project Management in Health and Medical Research. Journal of Human Growth and Development. 2014; 24(3): 239-242

30. R Development Core Team (2008). R: A language and environment for statistical computing. R Foundation for Statistical Computing, Vienna, Austria. ISBN 3-900051-07-0, URL http://www.R-project.org. accessed on 30/04/2015.

31. Solomon S, Kurian N, Ramadas P, Rao PSSS. Incidence of Nerve Damage in Leprosy PatientsTreated with MDT. International Journal on Leprosy. 1998; 66(4):451-456.

32. Jardim MR, Illarramendi X, Nascimento OJM, Nery JAC, Sales AM, Sampaio EP, et al. Pure neural leprosy: Steroids prevent neuropathy progression. Arq Neuropsiquiatr. 2007; 65(4-A):969-973.

33. Malaviya GN. Sensory perception in leprosy-neurophysiological correlates, Int J Lepr Other Mycobact Dis. 2003; 71(2):119–124.

34. Agrawal A, Pandit L, Dalal M, Shetty JP. Neurological manifestations of Hansen's disease and their management. Clinical Neurology and Neurosurgery. 2005; 107:445–454.

35. Brakel WHV, Nicholls PG, Wilder-Smith EP, Das P, BarkatakiP, Lockwood DNJ. Early Diagnosis of Neuropathy in Leprosy—Comparing Diagnostic Tests in a Large Prospective Study (the INFIR Cohort Study). PLoS Negl Trop Dis. 2008 Apr 2;2(4):e212.

36. Richardus JH, Nicholls PG, Croft RP, Withington SG, Smith WCS. Incidence of acute nerve function impairment and reactions in leprosy: a prospective cohort analysis after 5 years of follow-up. International Journal of Epidemiology. 2004; 33:337–343.

37. Richardus JH, Nicholls PG, Smith WC. Nerve function impairment in leprosy: design, methodology, and intake status of a prospective cohort study of 2664 new leprosy cases in Bangladesh (The Bangladesh Acute Nerve Damage Study). Lepr Rev. 1999 Jun;70(2):140-159.

38. Fernández-Domínguez AP, Estrada R, Galarraga J. Neuropathy of leprosy: characteristics of cases in 1962-1995. Rev Neurol. Feb 1 1999;28(3):232-236.

CAPÍTULO 17

SELETIVIDADE ALIMENTAR NA CRIANÇA COM TEA

Data de aceite: 04/01/2021

Francisca Andressa Rabelo da Silva França
Faculdade de Quixeramobim
Fortaleza – Ce
http://lattes.cnpq.br/2465007418998780

Roberta Alves Costa Torres
Faculdade de Quixeramobim
Fortaleza – Ce
http://lattes.cnpq.br/6829204228718771

Francisca Ririslene da Silva Pinto
Faculdade de Quixeramobim
Fortaleza – Ce
http://lattes.cnpq.br/5823116935652530

Camila Araújo Costa Lira
Faculdade de Quixeramobim
Fortaleza – Ce
http://lattes.cnpq.br/3350468853746545

Aline Paula Chaves
Faculdade de Quixeramobim
Fortaleza – Ce
http://lattes.cnpq.br/7974369808236451

Maria Luiza Lucas Celestino
Universidade Estácio de Sá
Rio de Janeiro – RJ
http://lattes.cnpq.br/5621603466117576

Francisco Romilson Fabrício Lopes
Universidade Paulista
São Paulo – SP
http://lattes.cnpq.br/9578370484310629

Alexsandra Silva Thé Lessa
Universidade Federal do Ceará
Fortaleza – Ce
http://lattes.cnpq.br/9426885212102721

Daniele Campos Cunha
Escola de Saúde Pública do Ceará - ESP/Ce
Fortaleza – Ce
http://lattes.cnpq.br/6742458005952335

Geórgia Maria de Souza Abreu
Centro Universitário Fametro
Fortaleza – Ce
http://lattes.cnpq.br/1954932310420133

Mariana Nascimento Cavalcanti Leite
Centro Universitário Fametro
Fortaleza – Ce
http://lattes.cnpq.br/7484507044356669

Andreson Charles de Freitas Silva
Universidade Estadual do Ceará
Fortaleza – Ce
http://lattes.cnpq.br/4329024774989309

RESUMO: O Transtorno do Espectro Autista (TEA) tem como característica alterações de comportamento que normalmente são observados em crianças de dois a três anos de idade. Com prejuízos significativos das interações sociais, na comunicação e com interesses e atividades restrito, estereotipado e repetitivo. Crianças com TEA são muito seletivas e resistentes ao novo, fazendo bloqueio a novas experiências, inclusive alimentares. Este estudo trata-se de uma revisão bibliográfica que teve como objetivo buscar artigos que explicassem e descrevessem sobre a seletividade alimentar em crianças com transtorno do espectro autista (TEA) como uma das dificuldades do desenvolvimento alimentar e nutricionais dessas crianças levando-as a uma carência nutricional,

muitas vezes por uma monotonia alimentar. Para a coleta de dados foram utilizadas as bases SCIELO e PUBMED. Onde foram encontrados 32 artigos. Os resultados e discussões apontaram algumas explicações para essa seletividade, como também, estudos que falam sobre estratégias para lidar com a restrição alimentar. Devido à natureza dos Transtornos do espectro autista (TEA), as intervenções devem ser multidisciplinares, contemplando os aspectos da psicologia, fonoaudiologia, nutrição, entre outros. Dessa forma o trabalho vem a destacar sobre os problemas ocasionados pela seletividade alimentar no autismo, da importância da intervenção nutricional e do trabalho multidisciplinar da equipe de saúde.
PALAVRAS-CHAVE: Autismo. Seletividade. Desenvolvimento.

ABSTRACT: Autistic Spectrum Disorder (ASD) is characterized by behavioral changes that are commonly seen in children aged two to three years. With significant impairment of social interactions, communication and with restricted, stereotyped and repetitive interests and activities. Children with ASD are very selective and resistant to the new, blocking new experiences, including eating. This study is a literature review that aimed to find articles that explain and describe about food selectivity in children with autism spectrum disorder (ASD) as one of the difficulties of food and nutritional development of these children leading to a shortage. often by food monotony. For data collection, the SCIELO and PUBMED databases were used. Where were found 32 articles. The results and discussions pointed to some explanations for this selectivity, as well as studies that talk about strategies to deal with food restriction. Due to the nature of autistic spectrum disorders (ASD), interventions should be multidisciplinary, including aspects of psychology, speech therapy, nutrition, among others. Thus, the work highlights the problems caused by food selectivity in autism, the importance of nutritional intervention and the multidisciplinary work of the health team.
KEYWORDS: Autism. Selectivity. Development.

INTRODUÇÃO

O transtorno do espectro autista (TEA) é classificado como um conjunto de distúrbios do desenvolvimento neurológico que ocorre de forma precoce, acarretando prejuízos nas habilidades sociais e na comunicação. Além de influenciar no comportamento do indivíduo (American Psychiatric Association, 2013). Podendo apresentar também hiperatividade, distúrbios de sono e problemas gastrintestinais (ZAFEIRIOU et al, 2007).

Nota-se nas últimas décadas o aumento do diagnóstico de transtornos de origem neurobiológica na infância, entre qual destaca-se o número de casos de crianças portadoras de Transtornos Globais do Desenvolvimento, sendo o TEA um desses (UNTOIGLICH, 2013). Estima-se que o TEA ocorra em 1% da população, sendo quatro vezes mais prevalente no sexo masculino (CHRISTENSEN et al., 2016). E ainda, foi observado nos Estados Unidos o aumento significativo nos casos de TEA entre os nascidos e sua prevalência de 1 em 59 crianças, ocorrendo em todos os grupos raciais, étnicos e socioeconômicos (BAIO, 2018). Tendo o Brasil o valor estimado de 2 milhões de autistas em 200 milhões de habitantes (OLIVEIRA, 2017).

A criança com TEA tem seu primeiro contato com a socialização no ambiente domiciliar, sendo este sinônimo de cuidado e acolhimento de suas necessidades em prol do seu desenvolvimento adequado. No entanto, diante de uma condição crônica a relação é desafiante e pode dificultar a união familiar, bem como sua estrutura. (Ministério da Saúde, 2014). Segundo Morgan (1988), o autismo afeta direta e indiretamente os membros familiares. O cuidado contínuo e atencioso exigido pelos familiares próximos geram altos níveis de estresse que podem influenciar na qualidade de vida tanto do cuidador como da criança (GOMES, 2015).

Diversos estudos relacionam a alimentação do autista e a capacitação dos seus cuidadores, mostrando uma melhora no comportamento e atitude de pessoas com autismo. Porém deve-se está atento a individualidade de aceitação de cada portador. Fatores ambientais e nutricionais tem papel importante na geração de uma melhor qualidade de vida nesses pacientes (CARVALHO et al., 2012).

A seletividade alimentar (SA) é caracterizada pela aceitação extremamente restrita de alimentos e na grande recusa em experimentar novos, dificultando a socialização relacionada a alimentação (Nicholls, 2008). Durante a formação alimentar do autista é notório a seletividade, a recusa e a indisciplina que dificultam a aceitação de alimentos e sua administração, acarretando carências nutricionais importantes e desnutrição (DOMINGUES, 2011). No entanto, diante das dificuldades alimentares é importante ter atenção para não ofertar alimentos não saudáveis (SILVA, 2011).

Diversas vezes, os pais de crianças com TEA relatam a extrema seletividade dos alimentos e restrita aceitação alimentar de seus filhos SOBHANA RANJAN, et al 2015). Geralmente, prefere-se alimentos da mesma cor, com textura pastosa ou crocante e com sabor suave, evitando os demais alimentos de diferentes características sensoriais (BRYANT-WAUGH, 2011).

Além disso, pessoas com TEA estão mais predispostas a terem desordens gastrointestinais que afetam a ingestão alimentar e a absorção de nutrientes como: desconforto gastrointestinal, inflamação na parede intestinal, quadro de diarreia ou constipação e refluxo gastresofágico que trazem consequências ao estado nutricional do mesmo (MEGUID et al., 2015).

Diante do exposto, o presente estudo objetivou contextualizar uma discussão acerca da seletividade alimentar na criança com transtorno do espectro autista TEA de forma a instigar novas pesquisas e estratégias para o aumento do conhecimento de todos, ou seja família, cuidadores, professores e equipe multidisciplinar, com o intuito de melhorar a qualidade de vida tanto para o portador quanto para os envolvidos.

METODOLOGIA

Trata-se de um estudo de revisão sistemática da literatura, elaborado no período de

setembro de 2018 a junho de 2019, tendo como objetivo angariar mais informações acerca da seletividade alimentar na criança com TEA, relacionando artigos que falam sobre o assunto e expondo seus resultados.

A construção do artigo foi pautada em etapas importantes. A primeira foi a criação do tema com ênfase na sua problemática, seguida de objetivos gerais e formulação de informações chaves sobre o estudo. Após esse processo, houve uma pesquisa ardo-a realizada no banco de dados de acordo com critérios de inclusão e exclusão elaborados pelos autores, analisando e categorizando as informações obtidas e adicionando os resultados relevantes no presente estudo.

A pesquisa foi realizada através da consulta às bases de dados *PubMed* e *Scielo*, considerando artigos originais e de diferentes idiomas (português, inglês e espanhol). Foram utilizados os seguintes descritores: Transtorno do Espectro Autista (*Autistic Spectrum Disorder*); Seletividade alimentar no TEA (*Food Selectivity in Autistic Spectrum Disorder*); Estado Nuticional no Transtorno do Espectro Autista (*nutritional status in Autistic Spectrum Disorder*).

Para critério de inclusão foi selecionado os artigos que abordassem a temática de Seletividade Alimentar no Transtorno do Espectro Autista (TEA) com foco em crianças, publicados entre 2007 a 2019. Como critérios de exclusão artigos de acesso restrito na integra. No momento seguinte para conclusão da seleção dos artigos, discutiu-se as informações que abordassem detalhadamente o tema em questão para maiores discussões. Após analise selecionou-se 32 estudos. Por fim, para facilitar construção dos resultados delimitou-se ano de publicação, estrutura e característica da amostra dos artigos selecionados, bem como principais achados.

RESULTADOS E DISCUSSÃO

Durante a transição alimentar novos alimentos com sabores e texturas diferentes são inseridos no cardápio infantil e cada criança pode apresentar características distintas durante essa fase, podendo manifestar aceitação, neofobia (rejeição a novos alimentos) ou seletividade alimentar (rejeição parcial ou total do alimento). Contudo no TEA esta fase pode se estender além do período da primeira infância, diferenciando-se de crianças com desenvolvimento típico, podendo causar problemas como a deficiência nutricional (FURINE, 2014).

Segundo Carvalho (2012), os primeiros 24 meses de vida a criança experimenta inúmeros alimentos com características sensoriais diferentes. No entanto, crianças com TEA possui uma maior seletividade e resistência ao novo, tendo aversão a nova terapia alimentar. Além disso, o comportamento repetitivo e a pequena aceitação de alimentos são características da seletividade alimentar, sendo esta observada em 80% dos autistas (LIMA, 2018).

Comumente no TEA a seletividade alimentar ocorre por problemas relacionados a modulação sensorial da audição, visão, olfato, paladar e tato. Trazendo repulsa a determinada textura, cor, sabor, forma, temperatura ou aroma do alimento (Dunn et al., 2011).

Segundo Almeida (2015) crianças portadoras do TEA que apresentam SA enxergam, sentem e reagem de sua própria forma em relação as suas escolhas alimentares, preferindo pequenos grupos de alimentos e pouca variação, contribuindo para uma monotonia alimentar. Sendo observado a prioridade no consumo de alimentos com textura mais firme e cor característica, além de bebidas com alto teor de açúcar e refeições com elevada densidade calórica. É comum a aversão em experimentar novos alimentos, inclusive hortifrutis e alimentos com cheiro diferente do habitual (ALMEIDA, 2015).

Crianças com comportamento alimentar seletivo são consumidores exigentes com padrões alimentar restrito, pouca variedade, limitada aceitação de alimentos e alta sensibilidade sensorial isso torna essas crianças vulneráveis a uma ingestão restrita de nutrientes. (AMORIM, 2018).

Em um estudo realizado com crianças com TEA e com crianças em desenvolvimento típico, verificou-se que os pais de crianças autistas relataram com maior frequência que seus filhos são consumidores exigentes, que não aceitam experimentar novos alimentos e que não consomem grandes variedades, expressando reação negativa sobre o comportamento alimentar de seus filhos (LOCKNER et al., 2008).

Segundo FURINE (2014) as rejeições alimentares podem está limitada a variedade de alimentos ofertados na dieta pelos pais, cuidadores e também nas condições em que os alimentos são apresentados podendo desta forma influenciar nas escolhas alimentares das crianças que apresentam TEA.

Diante das dificuldades alimentares, são inúmeras as consequências geradas, como consumo inadequado de calorias, perda ou ganho de peso, deficiência nutricional e obesidade (SHARP et al. 2014). As deficiências mais comuns encontradas no autismo são as vitaminas do complexo B, vitamina A e C e os minerais zinco, selênio e magnésio (AMORIM, 2018).

A desnutrição também é comum em vista da restrição no adequado consumo alimentar. No entanto, diante da recusa é comum os pais ou cuidadores fornecerem alimentos que são geralmente aceitos independente da qualidade nutricional, podendo influenciar na geração de doenças crônicas, como a obesidade (FURINE, 2014).

No estudo realizado com 26 crianças com TEA observou-se o alto índice de sobrepeso e obesidade, a pouca variedade alimentar, a inadequação no consumo de vitaminas (A e B6) e o mineral cálcio. Relacionando os resultados pelo elevado consumo de alimentos altamente calóricos e deficientes em micronutrientes (CAETANO e GURGEL, 2018).

Não há dúvidas que a alimentação saudável é muito importante para a geração de saúde e para o correto desenvolvimento na infância e na adolescência evitando problemas

relacionados a deficiência de nutrientes e na prevenção de doenças crônicas. No entanto, pessoas que apresentam TEA necessitam de uma maior atenção e cuidado na elaboração da sua dieta, visando ajudar na deglutição, regulação intestinal e consumo adequado de nutrientes (Caetano et al., 2018).

Com a limitação dos tratamentos disponíveis para melhorar os sintomas do Transtorno do Espectro do Autismo (TEA), muitas famílias buscam abordagens dietéticas e nutricionais como opção de tratamento complementar para diminuir alguns comportamentos associados à doença (ALMEIDA, 2015).

As oficinas culinárias podem atuar de forma terapêutica proporcionando a pessoa com TEA uma maior vivência e socialização com outros indivíduos adequando as atividades do dia a dia capacitando-os para os cuidados com eles mesmos e com os outros. Foi realizada uma pesquisa de oficinas culinárias no processo de socialização familiar com pessoas que apresentavam TEA. Observou-se mudanças nas atitudes e na rotina tanto dos pais como dos filhos com TEA, na maior interação com a comida e na mudança no comportamento gerando um ambiente familiar mais equilibrado e sociável (DIAS, 2017).

Outro estudo elaborado a partir dos efeitos de instrução e manipulação do formato de frutas em crianças com TEA, observou-se a redução da seletividade alimentar nesses pacientes. Além disso, a capacitação materna diante das atividades elaboradas possibilitou a continuação dessas manipulações no ambiente domiciliar. Trazendo benefícios tanto para criança como para família.

Diante da problemática da seletividade alimentar que pode trazer influências graves no estado nutricional nos portadores de TEA com consequências no processo de melhoria e desenvolvimento dessas crianças. A equipe multiprofissional capacitada é muito importante para fornecer um tratamento nutricional especializado e direcionar os cuidadores em relação ao comportamento do paciente e sua alimentação, minimizando as rejeições alimentares e melhorando sua saúde (LEAL, et al., 2017).

CONSIDERAÇÕES FINAIS

A seletividade alimentar na criança com TEA deve ser vista com bastante atenção, por suas consequências na saúde e no seu desenvolvimento. Sendo importante identificar os alimentos adequados, a modificação das características sensoriais (exemplo: a textura, cor e cheiro dos alimentos), a modificação do meio ambiente (estímulos) e a incorporação de intervenções comportamentais de suporte podem ajudar a facilitar uma nutrição adequada, reduzir o estresse familiar nas horas das refeições e garantir a saúde da criança.

Nesse trabalho de pesquisa, podemos trazer uma discussão acerca da seletividade alimentar, com o objetivo de ser mais amplamente estudada e trabalhada, e trazer com isso o despertar dos interesses mais especifico. Mostrando a importância de uma equipe multidisciplinar, para uma maior eficácia no desenvolvimento da criança com transtorno

do espectro autista TEA, evitando diagnósticos errados e aumentando as alternativas de tratamentos.

REFERÊNCIAS

ALMEIDA, Ângela Maria Magalhães. **Cuidados alimentares e nutricionais em perturbações do espetro do autismo**. 2015. 34f. Trabalho de Conclusão de Curso – Universidade Fernando Pessoa, Porto, 2015.

American Psychiatric Association (APA). **Diagnostic and statistical manual of mental disorders**. 5th ed. Washington (DC): American Psychiatric Association; 2013.

AMORIM, Izabel Cristina Silva**. Gastronomia inclusiva: alimentação envolvendo crianças e jovens com Transtorno do Espectro Autista e Sindrome de Down em Recife-PE**. 2018. 34f. Trabalho de Conclusão de Curso – Universidade Federal Rural de Pernambuco, Brasil, 2018.

Baio J, Wiggins L, Christensen DL, Maenner MJ, Daniels J, Warren Z, et al. Prevalence of autism spectrum disorder among children aged 8 years - autism and developmental disabilities monitoring network, 11 sites, United States, 2014. **MMWR Surveill Summ**. v.67, n.6, p. 1-23, 2018.

BEN-SASSON, A., HEN, L., FLUSS, R., CERMAK, S. A., ENGEL-YEGER, B., e GAL, E. A meta-analysis of sensory modulation symptoms in individuals with autism spectrum disorders. **Journal of Autism and Developmental Disorders**. v.39, n.1, p.1-11, 2008.

CAETANO, Maria Vanuza; GURGEL, Daniel Cordeiro. Perfil nutricional de crianças portadoras do transtorno do espectro autista. Limoeiro do **Norte. Revista Brasileira em Promoção da Saúde**. v. 31, n. 1, p. 1-11, 2018.

CAETANO, M.; SILVA, J.S.; MADEIRA, R.A. **Alterações da Microbiota Intestinal em Crianças com Transtorno do Espectro Autista (TEA)**. Nutrição em Pauta. Ano 8, n.45, edição digital, 2018.

CARVALHO, J. A.; SANTOS, S. C. S.; CARVALHO, M. P.; SOUZA, L. S. Nutrição e autismo: considerações sobre a alimentação do autista. Araguaína. **Revista Científica do ITPAC**. v.5, n.1, Pub.1, jan. 2012.

Christensen DL, Braun KVN, Baio J, Bilder D, Charles J, Constantino JN, Daniels J, Durkin MS, Fitzgerald RT, Kurzius-Spencer M, Lee LC, Pettygrove S, Robinson C, Schulz E, Wells C, Wingate MS, Zahorodny W, Yeargin-Allsopp M. Prevalence and Characteristics of Autism Spectrum Disorder Among Children Aged 8 Years. **MMWR Surveill Summ**. v.65, n.13, p.1-23, 2018.

DIAS, L. L. S; DIAS, F,D. **Transtorno do Espectro Autista em Pauta: Relação de Culinária com o processo de Socialização de Pessoas com Autismo.** 2017. Produção Científica 2017 das Faculdades Promove e Kennedy Resumos do VI Encontro de Iniciação Cientifica.

DOMINGUES, GISLAINE. **Relação entre medicamentos e ganho de peso em indivíduos portadores de autismo e outras síndromes relacionadas**. Mato Grosso do Sul: Nutrição Ativa, 2007.

Dunn, W., Feldman, D.E., Gisel, E. & Nadon, G. (2011). Association of Sensory Processing and Eating Problems in Children with Autism Spectrum Disorders. **Autism Research and Treatment**. 2011 Sep; 22;2011:541926.

DZIUK, M. A., LARSON, J. C. G., APOSTU, A., MAHONE, E. M., DENCKLA, M. B., e MOSTOFSKY, S. H. (2007). Dyspraxia in autism: association with motor, social, and communicative deficits. **Developmental Medicine and Child Neurology**. v. 49, n.10, p. 734-739, 2007.

Fombonne E. Epidemiology of pervasive developmental disorders. **Pediatr Res**. v. 65, n. 6, p. 591-598, 2009.

FURINE, Laís Sassaki et al. **Efeitos de instruções e de manipulação do formato de frutas na redução da seletividade alimentar em crianças com Transtorno do Espectro Autista**. 2014. Dissertação de Mestrado – Universidade Católica de São Paulo, Brasil, 2014.

GAZOLA, F.; CAVEIÃO, C. Ingestão de lactose, caseína e glúten e o comportamento do portador de autismo. Revista Saúde Quântica, v. 4, n. 4, p. 53-61, 2015.

GREEN, Dido et al. Impairment in movement skills of children with autistic spectrum disorders. **Developmental Medicine & Child Neurology**, v. 51, n. 4, p.311-316, 2019.

GOMES, Paulyane et al. Autism in Brazil: a systematic review of family challenges and coping strategies. **Jornal de pediatria**, v. 91, n. 2, p. 111-121, 2015.

KUSCHNER, Emily S. et al. The BUFFET Program: Development of a Cognitive Behavioral Treatment for Selective Eating in Youth with Autism Spectrum Disorder. **Clinical Child And Family Psychology,** v. 20, n. 4, p.403-421, 2017.

LANE, A. E., YOUNG, R. L., BAKER, A. E. Z., e ANGLEY, M. T. Sensory processing subtypes in autism: Association with adaptive behavior. **Journal of Autism and Developmental Disorders**, v. 40, n.1, p. 112-122, 2009.

LEAL, Mariana et al. Terapia nutricional em crianças com transtorno do espectro autista. **Cadernos da Escola de Saúd**e. v. 1, n. 13, p. 1-13, 2017.

Lima, Ana Karolina Bezerra. **Dieta sem glúten e sem caseína em crianças com TEA: uma revisão da literatura**.2018. 31f. Trabalho de Conclusão de Curso – Universidade Federal de Pernambuco, Vitória de Santo Antão, 2018.

LOCKNER DW, CROWE TK., T. K., e SKIPPER BJ. Dietary intake and parents' perception of mealtime behaviors in preschool-age children with autism spectrum disorder and in typically developing children. **Journal of the American Dietetic Association**, v. 108, n.8, p. 1360-63, 2008.

MAGAGNIN, Tayná et al. Relato de Experiência: Intervenção Multiprofissional sobre Seletividade Alimentar no Transtorno do Espectro Autista. **Revista multidisciplinar e de psicologia**, v. 13, n. 43, p. 114-127, 2019

BRASIL. Ministério da Saúde. Conselho Nacional do Ministério Público. **Atenção Psicossocial a Crianças e Adolescentes no SUS: Tecendo Redes para Garantir Direitos**,2014.

MORGAN, SB. The autistic child and family functioning: a developmentalfamily systems perspective. **Journal of Autism and Developmental Disorders**, v.18, n.2, p.263-80, 1988.

Nicholls D, Bryant-Waugh R. Eating disorders of infancy and childhood: definition, symptomatology, epidemiology, and comorbidity. **Child Adolesc Psychiatric Clin N Am**. v.18, n.1, p.17-30, 2009.

OLIVEIRA, Carolina. **Um retrato do autismo no Brasil**. Rev Espaço aberto USP, 2017. Disponivel em http://www.usp.br/espacoaberto/?materia=um-retrato-do-autismo-no-brasil. Acesso em 05 de maio de 2019.

SILVA, N. I. **Relações entre hábito alimentar e síndrome do espectro autista**. 2011. Dissertação de Mestrado – Escola Superior de Agricultura " Luiz de Queiroz", Piracicaba, 2011.

SOBHANA RANJAN, JENNIFER A NASSER; Nutritional Status of Individuals with Autism Spectrum Disorders: Do We Know Enough, **Advances in Nutrition**, v.6, n.4, p. 397–407, 2018.

Bryant-Waugh R, Markham L, Kreipe RE, Walsh BT. Feeding and eating disorders in childhood. **Int J Eat Disord**. v.43, n.2, p.98-111, 2010.

UNTOIGLICH, Gisela. As oportunidades clínicas com crianças com sinais de autismo e seus pais. **Estilos da clínica**, v. 18, n. 3, p. 543-58, 2013.

Zafeiriou DI, Ververi A, Vargiami E. Childhood autism and associated comorbidities. **Brain Dev**. v. 29, n.5, p.257-72, 2007.

CAPÍTULO 18

SINDROME DE MILLS: UMA VARIANTE RARA DA DOENÇA DO NEURÔNIO MOTOR

Data de aceite: 04/01/2021
Data de submissão: 04/10/2020

Karlla Danielle Ferreira Lima
Hospital Beneficência Portuguesa de São Paulo
São Paulo – SP
0000-0001-8861-5779 - ORCID

André Luiz Guimarães de Queiroz
Hospital Beneficência Portuguesa de São Paulo
São Paulo – SP

Hennan Salzedas Teixeira
Hospital Beneficência Portuguesa de São Paulo
São Paulo – SP

Marcelo Freitas Schimid
Hospital Beneficência Portuguesa de São Paulo
São Paulo – SP

Leonardo Corrêa Sousa
Hospital Beneficência Portuguesa de São Paulo
São Paulo – SP

Victor Hugo Rocha Marussi
Hospital Beneficência Portuguesa de São Paulo
São Paulo – SP

Alex Machado Baêta
Hospital Beneficência Portuguesa de São Paulo
São Paulo – SP

RESUMO: A Doença do Neurônio Motor é caracterizada tipicamente por uma síndrome motora pura (com preservação sensorial), crônica e progressiva, com achados de neurônio motor superior e inferior, e podem ser esporádicas ou hereditárias. Uma síndrome clínica extremamente rara de hemiparesia progressiva com predominância de neurônios motores superiores foi descrita pela primeira vez pelo neurologista americano Charles Karsner Mills. É um diagnóstico de exclusão, após afastadas outras causas como infecciosas, inflamatórias, metabólicas e hematológicas. Descrevemos um relato de caso de um paciente de 82 anos com hemiparesia espástica a esquerda há 04 anos, lentamente progressiva, associado a sintomas bulbares, com achados clínicos e eletroneuromiográficos de neurônio motor superior, sem acometimento de neurônio motor inferior e sem alteração sensorial, com tractografia demostrando degeneração do trato corticoespinhal de forma assimétrica, recebendo o diagnóstico de Síndrome de Mills após ampla investigação.

PALAVRAS - CHAVE: Síndrome de Mills; Doença do neurônio motor; Doença do Neurônio Motor Superior; Esclerose Lateral Amiotrófica; Hemiparesia espástica.

MILLS SYNDROME: A RARE VARIANT OF MOTOR NEURONE DISEASE

ABSTRACT: Motor Neuron Diseases is typically characterized by a chronic and progressive pure motor syndrome (with sensory preservation), with upper motor neuron findings with or without lower motor neuron features as well, and may be sporadic or hereditary. An extremely rare clinical syndrome of progressive hemiparesis with a predominance of upper motor neurons was first described by the american neurologist Charles

Karsner Mills. Mill's syndrome is variant of motor neuron diseases spectrum in a hemiplegic, or asymmetrical pattern of involvement. It is a diagnosis by exclusion, after rule out infectious, inflammatory, metabolic and hematological causes. We describe a case of an 82-year-old patient with spastic hemiparesis on the left side for 4 years, slowly progressive, associated with bulbar symptoms, with clinical and electroneurographic findings of upper motor neuron, without involvement of the lower motor neuron and without sensory features, with tractography demonstrating asymmetrical corticospinal tract degeneration suggesting Mills Syndrome after extensive investigation.
KEYWORDS: Mills' syndrome; Spastic hemiparesis; Motor Neuron Disease.

1 I INTRODUÇÃO

A Doença do Neurônio Motor (DNM) consiste em um grupo de doenças com neurodegeneração progressiva do neurônio motor superior e inferior (trato corticoespinhal, tronco cerebral e corno anterior da medula), com clínica e curso marcadamente heterogêneos e sobrevida variando de meses a décadas[14] (TURNER, 2009).

O termo DNM é amplamente sinônimo de esclerose lateral amiotrófica (ELA), refletindo a observação de que a maioria dos pacientes demonstra perda combinada de músculos relacionada ao neurônio motor inferior (NMI) como resultado de desnervação (amiotrofia) e degeneração do neurônio motor superior (NMS) do trato corticospinal lateral e suas origens corticais (BÄUMER, 2014).

A ELA tem como característica clínica uma fraqueza muscular progressiva pelo envolvimento do NMS e NMI, que são obervados no exame neurológico e/ou eletroneurográfico, sem alterações sensoriais. Embora a maioria tenha essas combinação descrita, existem variantes que podem ter achados apenas de NMS ou NMI.

Uma variante com achados apenas de degneração do NMS, com preservação do NMI, é chamada de Esclerose Lateral Primária (ELP). É um tipo de doença que causa fraqueza espástica progressiva associada à degeneração seletiva dos tratos corticospinais, na ausência de sinais clínicos de envolvimento do neurônio motor inferior ou história familiar (TURNER, 2005; ZHAI, 2003). É rara, representando aproximadamente 1–4% de todos os pacientes com doença do neurônio motor (STATLAND, 2015) e é um diagnóstico de exclusão. Os sintomas restritos ao NMS devem estar presentes por pelo menos 04 anos. Um consenso sobre critérios diagnósticos por Tuner et al propõem que a *ELP provável* seja definida pela ausência de degeneração ativa significativa de NMI de 2–4 anos a partir do início dos sintomas, e a ELP *definitiva* sseja definida pela ausência de degeneração ativa significativa de NMI em 4 ou mais anos a partir do início dos sintomas.

As formas de apresentação da ELP podem ser como uma paraparesia e tetraparesia progressiva crônica ou uma forma corticobulbar e espinobulbar, ambas com têm envolvimento do córtex motor, que é a marca registrada da doença (ARRUDA, 1998).

Uma forma rara e progressiva com hemiplegia progressiva ascendente ou

descendente foi descrita pela primeira vez pelo neurologista Charles Karsner Mills, em 1900, descrita como uma forma lentamente progressiva, sem sintomas sensoriais associados, sendo considerada uma forma incomum da doença do nerônio motor (MILLS, 1900).

Descrevemos um caso de síndrome de Mills após afastadas outras causas (inflamatória, vascular, metabólica, hematológica e infecciosa).

2 I RELATO DE CASO

Homem de 83 anos, com quadro de hemiplegia à esquerda progressiva há 4 anos. Os sintomas iniciaram com disartria espástica, evoluindo após dois meses com fraqueza do membro superior esquerdo e, posteriormente, após alguns meses, para fraqueza do membro inferior esquerdo. Relata quadro lentamente progressivo.

O exame neurológico mostrou hemiparesia à esquerda, com hiperreflexia ipsilateral, sinais de Babinski e Hoffmann, acompanhados de espasticidade, sem evidência clínica de fascilações ou amiotrofia. O deficit motor era estritamente limitado ao lado esquerdo do corpo e a marcha tinha um componente espástico à esquerda. A motricidade facial era preservada e não havia alteração sensorial. Sua cognição era normal.

Realizado inicialmente triagem para doenças metabólicas (função tireoidiana, vitamina b12), infecciosas (HIV, VDRL), inflamatórias e neoplásicas, todas negativas, bem como testes reumatológicos séricos e eletroforese de proteínas, também negatativos. A análise do liquido cefalorraquidiano não mostrou anormalidades.

Solicitada ressonância magnética (RM) de encéfalo, coluna cervical, torácica e lombossacra, sem anormalidades. Complementada investigação de neuroimagem com tractografia evidenciando sinais de neurodegeneração das vias piramidais, assimetricamente, mais acentuada à direita (figura 1).

Paciente realizou eletroneuromiografia, com achados desnervação crônica nos 04 membros e região cervical, sem envolvimento sensorial.

Diante do quadro clinico de achados clinicos e eletroneurofisiológicos restritos a neurônio motor superior, com evolução dos sintomas de 4 anos, ressonância de encáfalo com tractografia demostrando comprometimento assimétrico de trato corticoespinhal, sendo afastadas outras causas que justificassem o quadro, o paciente recebeu o diagnóstico de Síndrome de Mills.

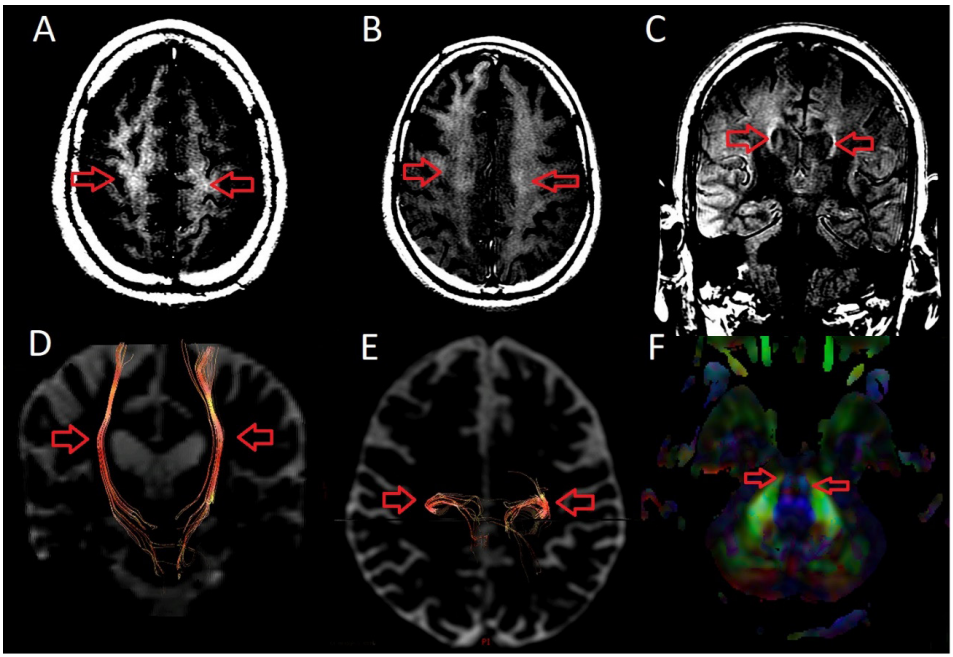

Figura 1: A e B - RM axial T1, C - RM coronal T1 com alto sinal nos tratos corticospinais, mais acentuado à direita. D, E e F tractografia mostra número reduzido de fibras mais acentuado à direita.

3 I DISCUSSÃO

As doenças dos neurônios motores compreendem um grupo heterogêneo de distúrbios que afetam o neurônio motor superior (UMN) e / ou o neurônio motor inferior. A esclerose lateral primária é uma doença neurodegenerativa idiopática do NMS, com apresentação clínica de paresia espástica lentamente progressiva e simétrica em adultos, geralmente começando nas extremidades inferiores e eventualmente evoluindo para uma tetraparesia com sinais piramidais com característica pseudobulbar marcada e sem história familiar (TARTAGLIA, 2007; BRAIN, 1992).

A síndrome de Mills é um fenótipo extremamente incomum de doença do neurônio motor. Mills descreveu oito casos de hemiplegia ascendente ou descendente progressiva, ou padrão marcadamente assimétrico de envolvimento, sem comprometimento sensorial significativo, demonstrando degeneração primária do trato corticoespinhal.

As manifestações são gradualmente progressivas, e mais frequentemente ascendente do que descendente. Sinais piramidais sempre foram vistos no lado da hemiplegia e envolvimento de ambos os lados do corpo foi relatado em estágios avançados (GASTAUT,1994; pringle, 1992; : Rajabally, 2005).

Afirmação de Mills de que a síndrome representa um entidade clínica - distinta da

ELA, da ELP e da esclerose múltipla- permaneceu controverso, sendo dois casos recebendo diagnósticos alternativos na investigação, ressaltando a investigação limitada na época.

Esta síndrome envolve um diagnóstico sindrômico com várias etiologias que devem ser descartadas, incluindo esclerose múltipla primariamente progressiva, mielopatias, macroglobulinemia de Waldenström, sendo necessária ampla investigação etiológica de outras causas que mimetizam doenças do neurônio motor (TURNER , 2005, 2013).

A neuro-imagem demonstra comprometimento funcional e anatômico do trato piramidal e pode evidenciar sinais de neurodegeneração do piramidal, além de excluir outras etiologias (AGOSTA , 2010; PORTO, 2016; NOBUE, 2011).

Jaiser et al (2019) propõem um algoritmo diagnóstico par auxiliar na investigação clinica, onde os sintomas de hemiparesia ascendente progressiva devem estar presentes há > 4 anos, a investigação deve contar com ressonância e estudo eletrofisiológico (potencial evocado, eletroneuromiografia), e afastar diagnósticos alternativos como vasculares, inflamatórias.

O caso relatado apresenta uma doença do neurônio motor restrita ao lado esquerdo do corpo, sem sinais de doença do neurônio motor inferior ou comprometimento sensorial após 4 anos de evolução da doença e ressonância demonstrando comprometimento marcadamente assimétrico do trato piramidal.

REFERÊNCIAS

1- AGOSTA F, et al. . **AJNR Am J Neuroradiol**: The present and the future of neuroimaging in amyotrophic lateral sclerosis. 31(10):1769-77. Nov, 2010.

2- ARRUDA, WO; NETO, MC. **Arq. Neuro-Psiquiatr:** Primary lateral sclerosis: a case report with SPECT study. v. 56, n. 3A, p. 465-471. São Paulo. Sept, 1998.

3- BÄUMER D, et al. **Journal of the Royal Society of Medicine**: "Advances in motor neurone disease." vol.107(1), 14-21, 2014.

4- MILLS, CK. **J Nerv Ment Dis:** A case of unilateral progressive ascending paralysis, probably representing a new form of degenerative disease. 27:195–200,1900.

5- NOBUE K, et al. **Brain**: White matter alterations differ in primary lateral sclerosis and amyotrophic lateral sclerosis. 134(9): 2642–2655. Sep, 2011.

6- GASTAUT JL, Bartolomei F. **J Neurol Neurosurg Psychiatry**: Mills' syndrome: ascending (or descending) progressive hemiplegia: a hemiplegic form of primary lateral sclerosis?.57(10):1280-128. Oct, 1994.

7- JAISER, Stephan R, et al. **J Neurol** : Mills' syndrome revisited. 266(3): 667-679. Mar, 2019.

8- PORTO FH, et al. **Neurology:** Teaching NeuroImages: Mills syndrome: Metabolic and structural neuroimaging aids to the diagnostic. 2;87(5):e54. Aug, 2016.

9- PRINGLE CE, Hudson AJ, Munoz DG, et al**. Brain**: Primary lateral sclerosis. Clinical features, neuropathology and diagnostic criteria. 115 (Pt 2):495-520. Apr, 1992.

10- RAJABALLY YA, Hbahbih M, Abbott RJ. **Neurology:** Hemiplegic ALS: Mills syndrome. 64:1984-1985. June, 2005.

11- STATLAND JM, Barohn RJ, et al. **Neurol Clin:** Primary Lateral Sclerosis. 33(4):749-760, 2015.

12- TARTAGLIA MC, Rowe A, Findlater K, et al. **Arch Neurol:** Differentiation between primary lateral sclerosis and amyotrophic lateral sclerosis: examination of symptoms and signs at disease onset and during follow-up. 64:232-6, 2007.

13- TURNER MR; Gerhard A; Al-Chalabi A, et al. **J Neurol Neurosurg Psychiatry**: Mills' and other isolated upper motor neurone syndromes: in vivo study with 11C-(R)-PK11195 PET. 76(6):871-4. Jun, 2005.

14- TURNER MR, Kiernan MC, Leigh PN, Talbot K. **Lancet Neurol:** Biomarkers in amyotrophic lateral sclerosis. 8 : 94–109, 2009.

15- TURNER MR, et al. **Pract Neurol**: Mimics and chameleons in motor neurone disease. 13:1–12. April, 2013.

16- TURNER MR, Barohn RJ, Corcia P, *et al*. **J Neurol Neurosurg Psychiatry:** Primary lateral sclerosis: consensus diagnostic criteria. ;91:373–7, 2020.

17- ZHAI P, Pagan F, Statland J, et al. **Neurology**: Primary lateral sclerosis: A heterogeneous disorder composed of different subtypes?. 22;60(8):1258-65. Apr, 2003.

CAPÍTULO 19

SÍNDROME DO CÔNDILO OCCIPITAL: ASPECTOS EPIDEMIOLÓGICOS E CLÍNICOS

Data de aceite: 04/01/2021
Data de submissão: 06/10/2020

Yan da Silva Raposo
Faculdade da Saúde e Ecologia Humana (FASEH)
Vespasiano-Minas Gerais
http://lattes.cnpq.br/8677916918179023

Daniel Isoni Martins
Faculdade da Saúde e Ecologia Humana (FASEH)
Vespasiano-Minas Gerais
http://lattes.cnpq.br/3235435675034985

RESUMO: Esta revisão bibliográfica tem como objetivo expor os aspectos epidemiológicos e clínicos da Síndrome do Côndilo Occipital (SCO) e, assim, auxiliar o profissional médico no diagnóstico dos casos dessa síndrome que possam surgir em sua rotina de trabalho. Foi realizada nas bases de dados PubMed, BVS e Google Scholar. O método de inclusão utilizado foi o artigo científico na íntegra. Os artigos também foram selecionados a partir de referências bibliográficas. Seleção final resultou em 38 textos. A SCO é uma síndrome de prevalência desconhecida, mas rara, caracterizada por cefaléia occipital unilateral moderada a grave, geralmente agravada pela flexão lateral e rotação do pescoço para o lado oposto e aliviada pela rotação para o mesmo lado da dor e paralisia isolada do nervo hipoglosso ipsilateral. Está relacionada principalmente relacionados com metástases de câncer de pulmão e do trato gastrointestinal. A radioterapia proporciona alívio da dor e pode fornecer regressão da disfunção neural. A detecção e a terapêutica precoces são essenciais para promover melhor qualidade de vida ao paciente.

PALAVRAS-CHAVE: Osso occipital. Nervo hipoglosso. Metástase neoplásica.

OCCIPITAL CONDYLE SYNDROME: EPIDEMIOLOGICAL AND CLINIC ASPECTS

ABSTRACT: This bibliographic review aims to expose the epidemiological and clinical aspects of Occipital Condyle Syndrome (OCS) and, thus, assist medical professionals in diagnosing cases of this syndrome that may arise in their work routine. It was carried out in PubMed, VHL, and Google Scholar databases. The inclusion method used was the scientific article in its entirety. Articles were also selected from bibliographic references. Final selection resulted in 38 articles. OCS is a syndrome of unknown prevalence, but rare, characterized by moderate to severe unilateral occipital headache, usually aggravated by lateral flexion and rotation of the neck to the opposite side and relieved by rotation to the same side of the pain. and isolated ipsilateral hypoglossal nerve palsy. It is mainly related to metastases of lung cancer and gastrointestinal tract. Radiotherapy provides pain relief and can provide regression of neural dysfunction. Early detection and therapy are essential to promote a better quality of life for the patient.

KEYWORDS: Occipital Bone. Hypoglossal Nerve. Neoplasm Metastasis.

1 I INTRODUÇÃO

A Síndrome do Côndilo Occipital (SCO) consiste de dor occipital unilateral associada à paresia do nervo hipoglosso (NCXII) (HARISANKAR, C.N.B. et al., 2019).

O nome dessa síndrome se deve aos côndilos occipitais que são formações ósseas bilaterais do osso occipital e que se localizam às margens do forame magno (LIU, M.T. et al., 2015).

O NCXII emerge da base do crânio pelo canal do hipoglosso, que é anterior e lateral ao côndilo occipital, passa pela região cervical e, então, atinge a língua onde inerva a sua musculatura estriada esquelética (LIU, M.T. et al., 2015).

A paralisia do NCXII acompanhado de outras paralisias de nervos cranianos não é incomum (BOBAN, M. et al., 2007), no entanto, quando unilateral e isoladamente é algo extremamente raro (CAPOBIANCO, D.J. et al., 2002), devido à proximidade com outras estruturas anatômicas vitais (KIM, J.Y.; HAN, S.W., 2014).

O osso é local frequente de metástases de diversos cânceres sistêmicos (TAKEUCHI, S. et al., 2017). As metástases em base de crânio, apesar de menos frequentes do que aquelas em corpos vertebrais, fêmur, costelas e ossos pélvicos, são complicações bem reconhecidas no curso, por exemplo, do câncer de mama, e as responsáveis habituais pela SCO (CAPOBIANCO, D.J. et al., 2002).

A SCO foi descrita inicialmente em 1981 por Greenberg et al. que estudaram 43 casos de pacientes com câncer sistêmico e metástase em base de crânio (HORNIK, A. et al., 2012; MADRONA, S.G.; CORRAL, I.C., 2018). Dentre as síndromes clínicas identificadas, a SCO foi a mais estereotipada e facilmente diagnosticada (GREENBERG, H.S. et al., 1981; LIU, M.T. et al., 2015).

Essa síndrome, contudo, foi relatada raramente e é, provavelmente, subdiagnosticada (BAHL, A. et al., 2010) por ser desconhecida pela maioria dos médicos (SARASWAT, M.K. et al., 2009).

2 I MATERIAL E MÉTODOS

A revisão bibliográfica foi realizada na base de dados PubMed, BVS e Google Acadêmico de acordo com a estratégia de busca apresentada a seguir: (((skull OR calvarium OR skulls OR cranium OR skull neoplasms OR skull neoplasm OR skull base OR basis cranii OR cranial base OR skull base neoplasms OR skull base neoplasm)) AND (hypoglossal nerve diseases OR hypoglossal nerve palsy OR hypoglossal neuralgia OR hypoglossal neuropathy OR twelfth cranial nerve disorder OR hypoglossal nerve disease OR hypoglossal nerve palsies OR hypoglossal neuralgias OR hypoglossal neuropathies OR hypoglossal nerve injuries)) AND (occipital bone OR basilar bones OR basilar bone OR atlanto-occipital joints OR atlanto occipital joint OR atloido occipital joint OR atloido-occipital joints))).

O método de inclusão usado foi o artigo científico em sua integralidade. Também foram selecionados artigos a partir de referências bibliográficas. Selecionou-se o total de 38 textos.

3 I EPIDEMIOLOGIA

A SCO é duas vezes mais frequente em homens do que em mulheres, sendo os cânceres de próstata e mama as principais etiologias (MADRONA, S.G.; CORRAL, I.C., 2018). Na série de Greenberg et al. (1981), a SCO correspondeu a 21% das síndromes identificadas.

Aproximadamente metade dos casos (49%) de paralisias do NCXII é devida a neoplasias (NEERA, C. et al., 2014), tanto primárias de cabeça e pescoço (CAPOBIANCO, D.J. et al., 2002) quanto metástases de base de crânio oriundas de tumores distantes (LIANG, H.; LUO, B., 2012; GINAT, D. et al., 2012), que, neste último caso, ocorrem em até 4% dos pacientes com câncer sistêmico (DONADEY, F.L. et al., 2005).

As metástases em base de crânio são oriundas, frequentemente, de câncer de mama (20,5% (MARRUECOS, J. et al., 2008); 40% (GREENBERG, H.S. et al., 1981)), câncer de próstata (12% (GREENBERG, H.S. et al., 1981)), câncer de pulmão (6% (DONADEY, F.L. et al., 2005), 14% (GREENBERG, H.S. et al., 1981)) e linfoma (8% (DONADEY, F.L. et al., 2005)), e, geralmente, eventos tardios na história do câncer primário. Cerca de 20% a 100% desses pacientes têm metástases também em outros sítios (LONG, M.A.; HUSBAND, J.E., 1999). Além disso, é a primeira manifestação do tumor primário em quase 50% dos casos (PARDO, J.R. et al., 2017).

4 I ETIOLOGIA

As lesões de nervos cranianos inferiores (por exemplo, NCXII) têm múltiplas etiologias que podem ser classificadas como genéticas, vasculares, traumáticas, iatrogênicas, infecciosas, imunológicas, metabólicas, nutricionais, degenerativas ou neoplásicas (FINSTERER, J.; GRISOLD, W., 2015). As causas relatadas de SCO, entretanto, são de ordem inflamatória crônica, neoplásica (tumor primário ou metastático) ou traumática (LIU, M.T. et al., 2015), conforme exemplificado a seguir:

- Neoplásica: câncer de mama (PARDO, J.R. et al., 2017), próstata (TAKEUCHI, S. et al., 2017), pulmão (LIU, M.T. et al., 2015), trato gastrointestinal (colorretal (CAPOBIANCO, D.J. et al., 2002), retal (TAKEUCHI, S. et al., 2017)), renal (CAPOBIANCO, D.J. et al., 2002) e de tireoide (HARISANKAR, C.N.B. et al., 2019), câncer nasofaríngeo (CAPOBIANCO, D.J. et al., 2002), linfoma (LIU, M.T. et al., 2015), tumor primário de faringe (LIU, M.T. et al., 2015) e meningioma (CAPOBIANCO, D.J. et al., 2002);

- Inflamatória crônica: tuberculose crânio-vertebral (NEERA, C. et al., 2014) e Doença de Wegener (HORNIK, A. et al., 2012);

- Traumática: fratura de côndilo occipital (OMEZZINE, S.J. et al., 2014).

5 I FISIOPATOLOGIA

As neoplasias intracranianas são subdivididas em intra-axiais e extra-axiais (FINSTERER, J.; GRISOLD, W., 2015). Os tumores extra-axiais, que geralmente acometem os nervos cranianos inferiores, são, por exemplo, meningioma cisternal (SARRAZIN, J.L.; TOULGOAT, F.; BENOUDIBA, F., 2013), cavernoma extra-axial (ALBANESE, A. et al., 2009), papiloma de plexo coroide (MITSUYAMA, T. et al., 2005), schwannoma intracraniano (LEONETTI, J.P. et al., 2006) ou metástase (JOHNSON, J. et al., 2014), que é a mais comumente relacionada à SCO.

A disseminação hematogênica direta é, provavelmente, o mecanismo responsável pela maioria das metástases de base de crânio (DONADEY, F.L. et al., 2005). Há, entretanto, outros mecanismos, como semeadura retrógrada pelo plexo venoso vertebral interno de Batson, plexo coroide ou vasos aracnoides (DONADEY, F.L. et al., 2005).

A cefaleia da SCO deve-se à convergência entre os aferentes nociceptivos do ramo oftálmico do nervo trigêmeo (NCV1) e os aferentes nociceptivos dos nervos espinhais C1, C2 e C3 (PARDO, J.R. et al., 2017).

6 I CLÍNICA

O pródromo da SCO consiste em cefaleia occipital e paralisia lingual unilateral. A queixa álgica antecede a paralisia variavelmente, desde dias ou semanas (MADRONA, S.G.; CORRAL, I.C., 2018) a meses (LIU, M.T. et al., 2015).

A cefaleia é descrita como severa, constante, unilateral, agravada pela flexão do pescoço ou rotação da cabeça para o lado contralateral (em 50% dos casos) (GINAT, D. et al., 2012) e alívio parcial à rotação do pescoço em direção ipsilateral à queixa (HARISANKAR, C.N.B. et al., 2019);

O exame clínico revela desvio da língua para o lado afetado e pode haver atrofia e fasciculações (PARDO, J.R. et al., 2017).

Os demais sinais e sintomas da SCO são listados a seguir:

- Hiperestesia occipital (PARDO, J.R. et al., 2017) e mastoidea (MOELLER, J.J. et al., 2007);
- Irradiação da dor para vértex do crânio (MADRONA, S.G.; CORRAL, I.C., 2018), região frontal (MARRUECOS, J. et al., 2008), região temporal ipsilateral (HORNIK, A. et al., 2012), região órbito-frontal (ORLIAC, C. et al., 2015) e pavilhão auditivo ipsilateral (PARDO, J.R. et al., 2017);
- Paralisia de nervo hipoglosso bilateral (ROTTA, F.T.; ROMANO, J.G., 1997);

- Paresia de nervo hipoglosso ipsilateral (HORNIK, A. et al., 2012);
- Rigidez cervical (GINAT, D. et al., 2012);
- Disartria (SALAMANCA, J.I. et al., 2006);
- Disfagia (SALAMANCA, J.I. et al., 2006);

A SCO, apesar de descrita como estereotipada e a de mais fácil diagnóstico dentre aquelas identificadas por Greenberg et al. (1981), também se manifesta sob formas incompletas e pode permanecer despercebida durante o estágio inicial (PARDO, J.R. et al., 2017).

7 I DIAGNÓSTICO

A SCO progride em dias ou semanas, por isso os exames de imagem não devem ser postergados (PARDO, J.R. et al., 2017).

O diagnóstico da SCO tem papel secundário, pelo fato de revelar o estado já sistêmico do câncer, quando de etiologia neoplásica. A sua importância está na possibilidade de abordar mais precocemente tanto a lesão metastática quanto o tumor primário (ALONSO, J.L.P. et al., 2007).

É necessária a realização de estudo de imagem crânio-cervical em todo paciente com queixa de neuralgia occipital, especialmente idosos e/ou pacientes com histórico de câncer. Se os resultados forem negativos e houver persistência da queixa, devem-se repetir os exames (ORLIAC, C. et al., 2015).

As avaliações radiológicas devem ser minuciosas e o neurorradiologista orientado quanto à provável localização da lesão, pois metástases são frequentemente negligenciadas (MORÍS, G. et al., 1998).

A radiografia simples de crânio pode evidenciar erosão óssea na base de crânio, porém não confirma o acometimento de côndilo occipital (MORÍS, G. et al., 1998).

Em caso de resultado negativo à radiografia simples ou inespecificidade do local de lesão, prossegue-se o estudo com tomografia computadorizada (TC) de crânio (MORÍS, G. et al., 1998).

A TC de base de crânio com janelas ósseas é o melhor método para revelar lesões osteolíticas (DONADEY, F.L. et al., 2005). Esse exame, entretanto, devido a sua reduzida sensibilidade (18%) é insuficiente para indicar anormalidades em côndilo occipital na maioria dos casos (PARDO, J.R. et al., 2017). Pode-se atribuir parte disso ao fato de que o evento mais precoce detectado por exame de imagem na maioria dos casos seja a substituição da medula óssea normal do côndilo occipital por tecido mole (PARDO, J.R. et al., 2017). Isso faz da ressonância magnética (RM) o próximo na lista de exames de imagem.

A RM em sequências T1 e T2 sob administração de gadolínio é o melhor método de detecção de lesões em base crânio (MOELLER, J.J. et al., 2007), especialmente metástase

para a qual apresenta 82% de sensibilidade (PARDO, J.R. et al., 2017).

O principal achado à RM relativa à metástase óssea é a substituição do sinal hiperintenso da gordura da medula do côndilo occipital por hipointensidade em sequências ponderadas em T2 (DONADEY, F.L. et al., 2005).

O emprego de técnica de supressão de gordura associada à administração de gadolínio gera realce variável da lesão óssea metastática, em particular na sequência ponderada em T1 (JANSEN, B.P.W; SMITT, P.A.E.S., 2002).

A RM é útil também na avaliação do seio cavernoso, possível local de invasão tumoral (DONADEY, F.L. et al., 2005).

A cintilografia óssea (CO) com radionucleotídeos apresenta sensibilidade superior à TC na detecção de metástases ósseas. Esse método é capaz de revelar depósitos metastáticos em base de crânio em 30% a 50% dos pacientes (BRILLMAN, J.; VALERIANO, J.; ADATEPE, M.H., 1987).

A CO de corpo inteiro em única sessão pode ser vantajosa dependendo da neoplasia e quadro clínico (KATSANOS, A.H. et al., 2018).

No caso de lesões puramente osteolíticas, entretanto, a CO é pouco eficiente, sendo superado, por exemplo, pela tomografia por emissão de pósitrons (PET) (DONADEY, F.L. et al., 2005).

Haverá casos em que a biópsia será necessária devido à limitação inerente a cada exame de imagem e ao fato de que resultados normais não excluem o diagnóstico de metástase craniana (DONADEY, F.L. et al., 2005).

O exame do líquido cefalorraquidiano (LCR) é importante para a exclusão de carcinomatose meníngea (BRILLMAN, J.; VALERIANO, J.; ADATEPE, M.H., 1987).

Estudos adicionais incluem radiografia de tórax e exames laboratoriais, como velocidade de hemossedimentação (VHS) e cálcio sérico (PARDO, J.R. et al., 2017).

Apesar dos diversos exames de imagem e laboratoriais, uma síndrome específica não será determinada em 33% dos casos (DONADEY, F.L. et al., 2005).

8 I TRATAMENTO

O tratamento da SCO é basicamente sintomático (MADRONA, S.G.; CORRAL, I.C., 2018) e depende da causa subjacente (FINSTERER, J.; GRISOLD, W., 2015). A recuperação completa ou melhoria da qualidade de vida, no entanto, requer diagnóstico precoce (MITSUYA, K.; NAKASU, Y., 2014).

Os analgésicos convencionais raramente têm eficácia sobre a dor da SCO (LIU, M.T. et al., 2015). Os analgésicos esteroides são opção de analgesia por via oral (PARDO, J.R. et al., 2017). Em caso de refratariedade, indica-se a radioterapia (RT) local (MADRONA, S.G.; CORRAL, I.C., 2018) que é o tratamento padrão (DONADEY, F.L. et al., 2005) e empregada na maioria dos casos (PARDO, J.R. et al., 2017).

Os pacientes portadores de tumores que comumente disseminam para tecido ósseo e com sinais e sintomas de SCO, porém com resultados negativos aos exames de imagem também podem receber RT (VIKRAM, B.; CHU, F.C., 1979). Há alívio considerável da dor (MORÍS, G. et al., 1998) na maioria dos pacientes oncológicos desde que administrada precocemente (MITSUYA, K.; NAKASU, Y., 2014).

A regressão de disfunção neural após RT também está relacionada com a precocidade dos sintomas. Cerca de 90% dos pacientes apresentam melhora após RT se os sintomas estiverem presentes no máximo há um mês, enquanto que se já estiverem em vigência por três meses ou mais a melhoria é esperada para apenas 25% dos doentes (VIKRAM, B.; CHU, F.C., 1979).

A melhora neurológica secundária à RT se deve à redução da irritação neural e, na maioria dos casos, perdura até o óbito (ALONSO, J.L.P. et al., 2007).

A radioterapia de intensidade modulada (RTIM) é capaz de emitir doses elevadas de radiação, mas com efeitos colaterais mínimos para os tecidos adjacentes ao tumor (HARISANKAR, C.N.B. et al., 2019).

A radiocirurgia é opção terapêutica recente e indicada tanto como tratamento primário quanto secundário em caso de recidiva pós-radioterapia (DONADEY, F.L. et al., 2005).

Os pacientes cujas lesões são quimiossensíveis ou hormoniossensiveis podem se beneficiar de quimioterapia e/ou radioterapia (DONADEY, F.L. et al., 2005).

A maioria dos pacientes acometidos por metástases cranianas são submetidos a tratamento cirúrgico (TAKEUCHI, S. et al., 2017) devido à proximidade dessas lesões do tronco cerebral, nervos cranianos e cóclea, além do risco de hemorragia intracraniana e vazamento de LCR (HARISANKAR, C.N.B. et al., 2019).

9 I PROGNÓSTICO

O prognóstico de doença metastática no crânio depende da classificação histológica e disseminação do tumor primário e do local, extensão e acessibilidade cirúrgica da metástase (AUNG, T.H.; PO, Y.C.; WONG, W.K., 2002).

A média de sobrevida geral é de 30 meses e mediana de 31 meses (DONADEY, F.L. et al., 2005). Dependendo do tumor primário, entretanto, a média de sobrevida pode ser maior, como o carcinoma de mama (60 meses), ou menor, como o carcinoma de pulmão (2,5 meses), de cólon (1,5 mês), de próstata (21 meses) e linfoma (24 meses) (DONADEY, F.L. et al., 2005).

Nos casos de metástase craniana com paralisia de nervos cranianos, como no caso da SCO, o prognóstico tende a ser pior e a sobrevida varia de dias a 20 semanas (POSNER, J.B., 1995).

Apesar do prognóstico ruim, é recomendada a quimioterapia e terapia hormonal

direcionada para o tumor primário, desde que sensível, e combinadas com RT. Há melhora clínica e aumento da sobrevida, especialmente nos casos de câncer de mama e de próstata (PARDO, J.R. et al., 2017).

10 I CONSIDERAÇÕES FINAIS

A SCO é causada principalmente por tumores de mama e próstata que estão entre os mais comuns na população e que frequentemente geram metástases ósseas.

A suspeita clínica se dá quando presente queixa álgica occipital e incômodo à movimentação cervical. Em caso de refratariedade a analgésicos comuns e/ou relaxantes musculares e/ou histórico de doença neoplásica é necessária a realização de exame de imagem e até biópsia para a confirmação diagnóstica.

A SCO é uma síndrome provavelmente subdiagnosticada, devido, sobretudo, ao desconhecimento dela pela maior parte da categoria médica. Isso implica em diagnóstico tardio de doença metastática e redução da porcentagem de sucesso terapêutico e de tempo de sobrevida dos doentes.

O tratamento padrão é a RT, porém há outras modalidades. O que há de comum entre essas terapias é a dependência do diagnóstico precoce para a recuperação completa do quadro clínico ou alívio satisfatório das queixas.

REFERÊNCIAS

ALBANESE, A. et al. **Calcified extra-axial cavernoma involving lower cranial nerves: technical case report**. Neurosurgery, v.64, n.3, p. onsE135-36, 2009.

ALONSO, J.L.P. et al. **Síndrome del cóndilo occipital como manifestación inicial de una neoplasia pulmonar**. Medicina Clínica, v.128, n.8, p.319, 2007.

AUNG, T.H.; PO, Y.C.; WONG, W.K. **Hepatocellular carcinoma with metastasis to the skull base, pituitary gland, sphenoid sinus, and cavernous sinus**. Hong Kong Med J, v.8, p.48-51, 2002.

BAHL, A. et al. **Occipital condyle syndrome as a rare metastatic presentation of small cell lung carcinoma**. Neurology India, v.58, n.4, p.666-68, 2010.

BOBAN, M. et al. **Isolated hypoglossal nerve palsy: a diagnostic challenge**. Eur Neurol, v.58, p.177-81, 2007.

BRILLMAN, J.; VALERIANO, J.; ADATEPE, M.H. **The diagnosis of skull base metastases by radionuclide bone scan**. Cancer, v.59, p.1887-91, 1987.

CAPOBIANCO, D.J. et al. **Occipital condyle syndrome**. Headache: The Journal of Head and Face Pain, v.42, n.2, p.142-46, 2002.

DONADEY, F.L. et al. **Skull-base metastases**. J Neurooncol, v.75, p.63-9, 2005.

FINSTERER, J.; GRISOLD, W. **Disorders of the lower cranial nerves**. Journal of neurosciences in rural practice, v.6, n.3, p.377, 2015.

GINAT, et al. **Inflammatory pseudotumors of the head and neck in pathology-proven cases**. J Neuroradiol, v.39, n.2, p.110-15, 2012.

GREENBERG, H.S. et al. **Metastasis to the base of the skulk clinical findings in 43 patients**. Neurology, v.31, n.5, p.530, 1981.

HARISANKAR, C.N.B. et al. **Occipital condyle syndrome caused by isolated bone metastases from thyroid cancer**. Indian journal of nuclear medicine, v.34, n.1, p.48, 2019.

HORNIK, A. et al. **Wegener's disease presenting with occipital condyle syndrome**. Frontiers in Neurology, v.3, p.53, 2012.

JANSEN, B.P.W; SMITT, P.A.E.S. **Skull and dural metastases**. Cancer Neurology in Clinical Practice, Totowa, p.87-92, 2002.

JOHNSON, J. et al. **Renal cell carcinoma metastasis to the cerebellopontine cistern: Intraoperative Onyx embolization via direct needle puncture**. J Neurointerv Surg, v.6, p.e41, 2014.

KATSANOS, A.H. et al. **Skull Base Metastasis Revealed by Bone Scintigraphy in a Patient With Hypoglossal Nerve Palsy**. The Neurohospitalist, v.8, n.4, p.188-90, 2018.

KIM, J.Y.; HAN, S.W. **Doomed tongue twisters**. BMJ case reports, v.2014, 2014.

LEONETTI, J.P. et al. **Intracranial schwannomas of the lower cranial nerves**. Otol Neurotol, v.27, p.1142-45, 2006.

LIANG, H.; LUO, B. **Occipital neuralgia as a presenting symptom of gastric cancer metastasis**. Cephalalgia, v.32, p.796, 2012.

LIU, M.T. et al. **Occipital condyle syndrome as an initial presentation of lung cancer: a case report**. Acta Neurologica Taiwanica, v.24, n.1, p.11-14, 2015.

LONG, M.A.; HUSBAND, J.E. **Features of unusual metastases from prostate cancer**. Br J Radiol, v.72, p.933-41, 1999.

MADRONA, S.G.; CORRAL, I.C. **Síndrome del cóndilo occipital como primera manifestación de un carcinoma hepatocelular metastásico: presentación de dos casos**. Revista de neurologia, v.66, n.5, p.154-56, 2018.

MARRUECOS, J. et al. **Occipital condyle syndrome secondary to bone metastases from rectal cancer**. Clinical and Translational Oncology, v.10, n.1, p.58-60, 2008.

MITSUYA, K.; NAKASU, Y. **Metastatic skull tumours: diagnosis and management**. Eur Assoc NeuroOncol Mag, v.4, p.71-74, 2014.

MITSUYAMA, T. et al. **Adult choroid plexus papilloma of the posterior fossa: Extraventricular location**. No Shinkei Geka, v.33, p.825-29, 2005.

MOELLER, J.J. et al. **Occipital condyle syndrome as the first sign of metastatic cancer**. Canadian Journal of Neurological Sciences, v.34, n.4, p.456-59, 2007.

MORIS, G. et al. **The distinctive headache of the occipital condyle syndrome: a report of four cases**. Headache: The Journal of Head and Face Pain, v.38, n.4, p.308-11, 1998.

NEERA, et al. **Occipital condyle syndrome in a young male: A rare presentation of cranio-vertebral tuberculosis**. Journal of clinical and diagnostic research, v.8, n.11, p.MD01, 2014.

OMEZZINE, S.J. et al. **Fracture-luxation cervico-occipitale : un train peut en cacher un autre**. J Neuroradiol, v.41, p.42, 2014.

ORLIAC, C. et al. **Occipital neuralgia heralding occipital condyle syndrome revealing vesical leiomyosarcoma skull base metastasis**. Journal of neuroradiology, v.42, n.6, p.368-70, 2015.

PARDO, J.R. et al. **Occipital condyle syndrome: A red flag for malignancy. Comprehensive literature review and new case report**. Headache: The Journal of Head and Face Pain, v.57, n.5, p.699-708, 2017.

POSNER, J.B. **Cancer involving cranial and peripheral nerves**. Neurologic Complications of Cancer, Philadelphia, p.172-84, 1995.

ROTTA, F.T.; ROMANO, J.G. **Skull base metastases causing acute bilateral hypoglossal nerve palsy**. J Neurol Sci, v.148, p.127-29, 1997.

SALAMANCA, J.I. et al. **Occipital condyle syndrome guiding diagnosis to metastatic prostate cancer**. International journal of urology, v.13, n.7, p.1022-24, 2006.

SARASWAT, M.K. et al. **Occipital condyle syndrome: self diagnosed**. BMJ case reports, p. bcr0820080636, 2009.

SARRAZIN, J.L.; TOULGOAT, F.; BENOUDIBA, F. **The lower cranial nerves: IX, X, XI, XII**. Diagn Interv Imaging, v.94, p.1051-62, 2013.

TAKEUCHI, S. et al. **Occipital condyle syndrome as the first sign of skull metastasis from lung cancer**. Asian journal of neurosurgery, v.12, n.1, p.145, 2017.

VIKRAM, B.; CHU, F.C. **Radiation therapy for metastases to the base of the skull**. Radiology, v.130, p.465-68, 1979.

CAPÍTULO 20

SLEEP DISORDERS IN PATIENTS WITH ALZHEIMER'S DISEASE

Data de aceite: 04/01/2021
Data de submissão: 06/10/2020

Igor Silvestre Bruscky
Centro Universitário Maurício de Nassau
Recife – PE
http://lattes.cnpq.br/7096735977929974

Guilherme Barros Gominho Rosa
Centro Universitário Maurício de Nassau
Recife - PE
http://lattes.cnpq.br/2159274165162890

Maria Eduarda Cavalcanti Tompson
Centro Universitário Maurício de Nassau
Recife – PE
http://lattes.cnpq.br/4712641427331368

Bruna Raphaela Nascimento Silva
Centro Universitário Maurício de Nassau
Recife – PE
http://lattes.cnpq.br/4251074234076735

Caio Conde Merten
Centro Universitário Maurício de Nassau
Recife – PE
http://lattes.cnpq.br/6691154215246680

Licia de Lima Lopes
Centro Universitário Maurício de Nassau
Recife – PE

Beatriz Rezende Monteiro
Centro Universitário Maurício de Nassau
Recife – PE
http://lattes.cnpq.br/1348342420405350

Erika Maria Monteiro
Centro Universitário Maurício de Nassau
Recife – PE
http://lattes.cnpq.br/1736560766214028

ABSTRACT: Alzheimer's disease is a chronic disease characterized by progressive neuronal degeneration. Sleep disorders are a common occurrence in patients with Alzheimer's disease. This article aims to determine the prevalence of sleep disorders in the elderly with Alzheimer's disease and Its correlation with disease duration and severity. Our study showed that insomnia was the most prevalent sleep disorder and that there was no difference in disease time or disease severity between groups with or without sleep disorders. The adequate treatment of sleep disorders brings about a great improvement in the quality of life of the individual with these disorders.
KEYWORDS: Alzheimer's disease; Dyssomnias; Prevalence; Quality of life.

RESUMO: A doença de Alzheimer é uma doeça crônica caracterizada por uma degeneração neuronal progressiva. Alterações no sono são uma ocorrência comum nos pacientes com essa demência. Este artigo tem como objetivo determinar a prevalência dessas alterações nos idosos com mal de Alzheimer e sua relação com a duração e severidade da doença. Nosso estudo mostrou que a insônia foi o distúrbio do sono mais prevalente e que não há interferência da duração e gravidade entre os grupos com ou sem alterações do sono. O tratamento adequado

dessas dissonias traz uma significativa melhora na qualidade de vida dos pacientes com esses desajustes.
PALAVRAS CHAVE: Demência de Alzheimer; Dissonias; Estudos de Prevalência; Qualidade de Vida Relacionada à Saúde.

INTRODUCTION

Alzheimer's disease is a chronic disease characterized by progressive neuronal degeneration, affecting about 30% of the population over 65 years. It presents universal distribution and reaches all ethnic groups and socioeconomic classes. Sleep disorders are a common occurrence in patients with Alzheimer's disease and are present in 30 to 60% of patients. Due to its impact on the quality of life, more studies on this topic have been carried out.

OBJECTIVE

To determine the prevalence of sleep disorders in the elderly with Alzheimer's disease and Its correlation with disease duration and disease severity.

METHODS

Descriptive, retrospective study, from January 2014 to January 2017. We included 54 individuals over 60 years old with a diagnosis of Alzheimer's disease. The variables of age, gender, disease duration and disease severity were considered.

RESULTS

Among the 54 patients, the mean age was 77.2 +8.1 years, of which 41 (76%) were female and 13 (24%) were male. The mean duration of illness was 7.3 +3.9 years with mean CDR score of 2.4 ± 0.6 points. In this sample, 18 patients (33%) presented with sleep disturbance. Insomnia was the most prevalent sleep disorder, observed in 12 (22%) patients. The excessive daytime sleepiness (using the Epworth scale) was present in 4 patients (7.4% of patients), followed by REM sleep behavior disorder (2 patients - 3.7%). There was no difference in disease time or disease severity between groups with or without sleep disorders.

CONCLUSION

Sleep disorders are frequent in Alzheimer's disease and should be actively questioned by health professionals as they are often not reported by patients or caregivers. The adequate treatment of sleep disorders brings about a great improvement in the quality of life of the individual with these disorders.

CAPÍTULO 21

TROMBOSE DOS SEIOS VENOSOS CEREBRAIS ASSOCIADA A OTITE MÉDIA AGUDA

Data de aceite: 04/01/2021
Data de submissão: 09/10/2020

Rafael Bogarim Ponce
Universidade para o Desenvolvimento do Estado e da Região do Pantanal
Campo Grande – Mato Grosso do Sul
http://lattes.cnpq.br/1771898375272102

Camila Sugui
Universidade para o Desenvolvimento do Estado e da Região do Pantanal
Campo Grande – Mato Grosso do Sul
http://lattes.cnpq.br/2615780970191365

Vitória Junqueira Nelli Mota
Universidade para o Desenvolvimento do Estado e da Região do Pantanal
Campo Grande – Mato Grosso do Sul
http://lattes.cnpq.br/3320837427205051

Taciane Cezar de Albuquerque
Universidade para o Desenvolvimento do Estado e da Região do Pantanal
Campo Grande – Mato Grosso do Sul
http://lattes.cnpq.br/5116088341629383

RESUMO: A Trombose Venosa Cerebral (TVC) é uma doença vascular rara, compondo uma pequena parcela (1%) dos acidentes vasculares cerebrais. Acomete predominantemente adultos na terceira década de vida e prevalece em mulheres. A etiologia infecciosa, por mastoidite e otite média, ocorre somente em 10% dos casos. A TVC é facilitada pois a circulação venosa cerebral não possui válvulas, o que possibilita a disseminação de coágulos e infecções para o seio cavernoso oposto ou para outros seios intracranianos. O envolvimento do seio sigmoide, transverso e veia jugular interno ipsilateral ocorre possivelmente pela junção do seio petroso inferior e superior que liga o seio cavernoso a tais estruturas. Consequentemente, há uma redução do fluxo sanguíneo para os seios cavernosos e acometimento dos nervos cranianos III, IV e V. O quadro clínico é inespecífico, apresentando febre, ptose, cefaleia, papiledema, paralisia dos nervos cranianos e letargia. O diagnóstico é feito, principalmente, por ressonância (RM) e AngioRM de Crânio. O tratamento é por terapia antibiótica de amplo espectro endovenosa e tripla, com Vancomicina ou Oxacilina, Metronidazol e Ceftriaxona. Entre suas complicações, destacam-se a cegueira, meningite e lesões de pares cranianos. A TVC é uma complicação notável e eventualmente letal. O diagnóstico precoce por exames de imagem, juntamente a um tratamento intensivo, é fundamental para diminuição de sua mortalidade.

PALAVRAS-CHAVE: Neurologia, Trombose, Otite.

THROMBOSIS OF CEREBRAL VENOUS SINUSES ASSOCIATED WITH ACUTE OTITIS MEDIA

ABSTRACT: Central Venous Thrombosis (CVT) is a rare vascular disease, composing a small portion (1 %) of cerebrovascular accidents. It predominantly affects adults in the third decade of life and prevails in women. The infectious etiology, by mastoiditis and media otitis, is

responsible for 10 % of cases. CVT is facilitated since cerebral venous circulation does not possess valves, which enables infections and clot dissemination to the opposite cavernous sinus or to other intracranial sinuses. The involvement of the sigmoid, transverse sinus and ipsilateral internal jugular vein occurs possibly due to the juction of the superior and inferior petrosal sinuses which connects the carvernous sinus to such structures. Consequently, there is a blood flow reduction to the cavernous sinuses and compromise of cranial nerves III, IV and V. Clinical presentation is non-specific, presenting fever, ptosis, headache, papilledema, cranial nerve paralysis and lethargy. Diagnosis is bases on cranial MRI and MRA. Treatment is done by intravenous broad spectrum triple antibiotic scheme, with Vancomycin or Oxacillin, Metronidazole and Ceftriaxone. The complications include blindness, meningitis and cranial nerves lesions. Central Venous Thrombosis (CVT) is a notable complication and eventually lethal. Early diagnosis through imaging exams, along with an intensive treatment, is essential to reduce its mortality.
KEYWORDS: Neurology, Thrombosis, Otitis.

1 I INTRODUÇÃO

A Trombose Venosa Cerebral (TVC) é uma doença vascular rara, compondo uma pequena parcela (1%) dos acidentes vasculares cerebrais. Acomete predominantemente adultos na terceira década de vida e prevalece em mulheres, fato que possui relação com o uso de contraceptivo orais (CRISTO; CARVALHO; GOMES NETO, 2010). Dentre os fatores de risco, a pesquisa de condições pró-trombóticas como deficiência de proteínas C, S, antitrombina III, síndrome de anticorpo antifosfolípide e fator V de Leiden pode ser realizada em pacientes com trombose de seios cerebrais (KIRCHHOFF et al., 2013). Além disso, pode estar associada com infecções, como otite, mastoidite, sinusites e meningite. A etiologia infecciosa, por mastoidite e otite média, ocorre em 10% dos casos. A cefaleia é a queixa mais comum na TVC atingindo cerca de 90% dos casos na fase aguda e 64% na fase subaguda (KIRCHHOFF et al., 2013). Ocorre, também, paralisia dos nervos da musculatura ocular extrínseca (nervo oculomotor, troclear e abducente) homolaterais à lesão. Alteração dos ramos V1 e V2 do nervo trigêmio é menos comum (UTIDA et al., 2002).

2 I ETIOPATOGENIA

A identificação da etiologia ou fatores de risco da trombose venosa cerebral é essencial para prosseguir com uma prevenção secundária a fim de evitar recorrências. Como a TVC é geralmente multifatorial, após a identificação de uma etiologia possível, não se deve negligenciar a avaliação de outros fatores de risco, que são identificados em até 97% dos casos (FERNANDES, 2019; GAGO, 2019). Os fatores predisponentes para TVC são associados à Tríade de Virchow (estase sanguínea, lesão endotelial, hipercoaguabilidade), onde podem ser citados: infecções (otite, mastoidite, sinusite paranasal, infecções parameningeais), trombofilias hereditárias e adquiridas, doenças sistêmicas (doença de

Behçet, lúpus eritematoso sistêmico), neoplasias (leucemias, linfomas), precipitantes mecânicos (traumatismo cranioencefálico, punção lombar, intervenção neurocirúrgica), terapêutica oncológica (asparaginase) e uso de medicamentos (contraceptivos, lítio, andrógenos), onde 50% dos pacientes afetados possuem múltiplos fatores de risco que agem em sinergismo entre si (FERNANDES, 2019; GAGO, 2019; ZEDES et al., 2020). Com a presença de condições que geram um estado pró-trombótico, associado ao fato do sistema dos seios venosos não possuir válvulas, ocorre a propagação retrógrada de coágulos ou infeções que emanam de estruturas localizadas na porção central da face ou ouvido médio, ou de outras localidades, gerando a trombose em seios cerebrais (GOLDMAN & SCHEFER, 2018; FERNANDES, 2019).

3 I MANIFESTAÇÕES CLÍNICAS

O quadro clínico da TVC é inespecífico e, assim, o diagnóstico frequentemente é dado de forma tardia. A cefaleia é o sintoma mais comum e pode manifestar-se isoladamente (DUTRA; MASSARO, 2013). Por isso, é fundamental estar atento aos sinais de alarme, que incluem: mudança de característica do padrão da dor, aumento progressivo da intensidade da cefaleia e irresponsividade ao tratamento inicial com analgésicos (FILHO; AVELAR; MONTEIRO, 2018). Uma forma de manifestação da trombose venosa cerebral é a cefaleia *em thunderclap* (em trovoada), que é caracterizada como uma cefaleia de forte intensidade, que atinge seu pico em até 1 minuto e dura por, pelo menos, 5 minutos, tendo como diagnóstico diferencial a hemorragia subaracnóidea e o aneurisma cerebral não-roto (IHS, 2018). As crises epilépticas são comuns nessa condição, assim como outros sintomas focais, por exemplo, paresia e afasia (FILHO; AVELAR; MONTEIRO, 2018). Ainda pode estar presente o acometimento da inervação da musculatura ocular extrínseca, sinais e sintomas de hipertensão intracraniana, de encefalopatia subaguda e alterações comportamentais (DUTRA; MASSARO, 2013).

4 I RELATO DE CASO

Paciente de sexo masculino, com 2 anos e 10 meses, iniciou há 14 dias com otalgia e febre, sendo feito o diagnóstico de otite média aguda e iniciado antibioticoterapia (azitromicina e após amoxicilina com clavulanato). Persistiu com febre, irritabilidade e estrabismo convergente à direita. No exame neurológico apresentava oftalmoparesia à esquerda (paralisia do nervo abducente), papiledema bilateral e disbasia com tendência de queda à direita. Na tomografia computadorizada (TC) de crânio, foi observado mastóide com velamento de células mastoideas e orelha média direita com edema de partes moles retro-auricular. Na ressonância magnética (RM) de crânio foi diagnosticado mastoidite e fluxo sanguíneo reduzido em seio cavernoso. Angioressonância (AngioRM de crânio)

com trombose do seio sigmóide e transverso direito com sinais de recanalização parcial e com trombose do segmento proximal da veia jugular interna ipsilateral (fig.1). Além de antibioticoterapia de amplo espectro, foi submetido a uma mastoidectomia direita e timpanotomia bilateral.

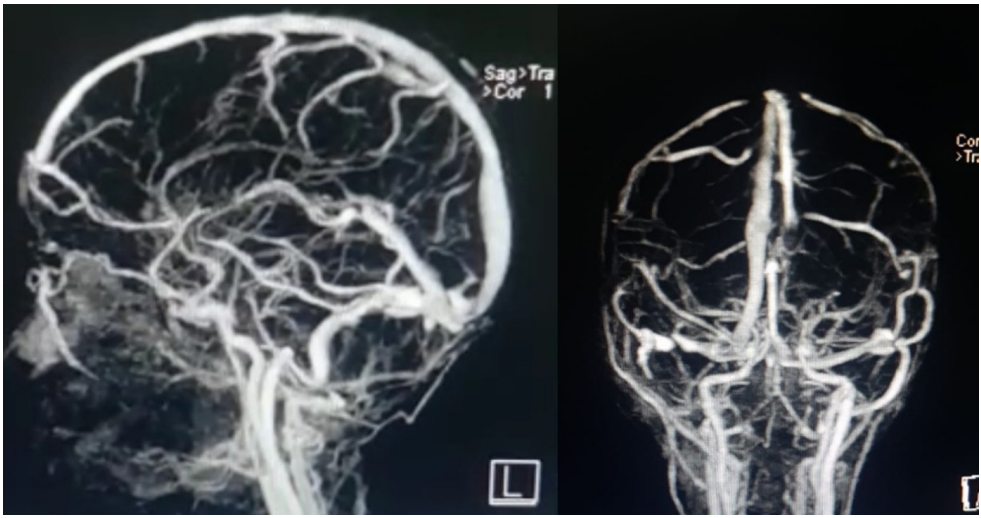

Figura 1. Angioressonância de crânio indicando trombose de seio sigmoide, transverso direito e da veia jugular interna direita

5 I DIAGNÓSTICO

Com a suspeição clínica da TVC, o primeiro exame frequentemente solicitado é a Tomografia Computadorizada (TC) de crânio com contraste (GONÇALO, 2011). Apesar de ser um método prático e amplamente disponível, um exame inalterado não afasta o diagóstico. É realizado para exclusão de diagnósticos diferenciais e identificação de lesões, como infartos, sangramentos e sinais de hipertensão intracraniana (FERRO; CANHÃO, 2003). A tomografia pode apresentar alguns sinais inespecíficos, mas que sua presença corrobora com a hipótese diagnóstica de TVC, como o sinal do delta vazio (falha de enchimento em seio sagital superior) e sinal do cordão (hiperdensidade em seios e veias corticais e profundas) (GONÇALVES, 2011). O método de escolha para o diagnóstico é a angiorressonância, que é pouco invasiva e permite a identificação de alterações parenquimatosas e vasculares (MOURA et al., 2010). A intensidade da imagem na AngioRM varia de acordo com o tempo de evolução, sendo que, na fase aguda, a imagem se apresenta isointensa em T1 e hipointensa em T2 (LEACH, 2006). A análise do liquido cefalorraqudiano e a arteriografia não são feitas de rotina (MOURA et al., 2010).

6 | TRATAMENTO

O tratamento da TVC deve se dar de forma precoce a fim de evitar complicações, como disseminação de êmbolos à distância, abcessos cerebrais, meningite, e sequelas, como cegueira e hipofunção hipofisária (MOURA et al., 2010). Tem como base os seguintes pilares: (1) tratamento da causa primária, (2) tratamento sintomático, (3) tratamento antitrombótico e (4) tratamento da hipertensão intracraniana (HIC) (FERRO; CANHÃO, 2003). Em casos de trombose secundária à mastoidite e otite média aguda, está indicada a antibioticoterapia via parenteral com o uso do esquema tríplice: ceftrixona, metronidazol e vancomicina ou oxacilina. O esquema antimicrobiano visa cobrir agentes Gram positivos, Gram negativos e anaeróbicos (MOURA et al., 2010). A terapia de alívio sintomático inclui o uso de analgésicos para cefaleia e drogas antiepilépticas (DAE) para crises convulsivas. A presença de convulsões na fase aguda e/ou hemorragia intraparenquimatosa são indicações para manter as DAE por um ano (FERRO; CANHÃO, 2003). A correção cirúrgica deve ser realizada para correção dos fatores precipitantes e das complicações da TVC (MOURA et al., 2010). Estudos recentes vêm apontando os benefícios da anticoagução, que incluem a redução de mortalidade, dissolução do trombo formado e da sua formação em outros vasos, como, por exemplo, o desenvolvimento de tromboembolismo pulmonar (TEP). A droga de escolha, para fase aguda, é a heparina e, para a fase de manutenção, a warfarina. A duração da anticoagulação depende da etiologia de cada paciente. Estados pró-trombóticos transitórios, como no caso de infecções, está indicada a anticoagulação por três meses (CRISTO; CARVALHO; GOMES NETO, 2010). A trombólise local, apesar de controversa, pode ser indicada para casos em que o paciente não está apresentando melhora com a heparina. A redução da pressão intracraniana (PIC) tem como objetivo o alivio da cefaleia e das alterações visuais. A diminuição dos níveis da PIC está relacionada com a redução da mortalidade. Como primeira linha de tratamento, pode ser usado o manitol, diuréticos e corticosteroides (FERRO; CANHÃO, 2003).

REFERÊNCIAS

CHRISTO, P.P.; CARVALHO, G.M.; GOMES NETO, A.P.. **Trombose de seios venosos cerebrais: Estudo de 15 casos e revisão de literatura.** Rev. Assoc. Med. Bras., São Paulo,v. 56, n. 3, p. 288-292, 2010. Available from <http://www.scielo.br/scielo.php?script=sci_arttext&pid=S0104-42302010000300011&lng=en&nrm=iso>. access on 06 Oct. 2020. http://dx.doi.org/10.1590/S0104-42302010000300011.

DUTRA, A.P.; MASSARO, A.R.. **Trombose venosa cerebral.** *In*: BRASIL NETO, J.P.; TAKAYANAGUI, O.M. Tratado de neurologia da Academia Brasileira de Neurologia. 1ªed. ed. São Paulo: Elsevier Editora Ltda., 2013. cap. 34, p. 536-548. ISBN 978-85-352-3945-4.

FERNANDES, A.M.C. **Trombose Venosa Cerebral**. 2019. Tese de Doutorado.

FERRO, JM; CANHÃO, P. Cerebral **Venous and Dural Sinus Thrombosis.** Practical Neurology. 2003;3:214-219.

FILHO, G.A.M.; AVELAR, C.E.P; MONTEIRO, W.S. **Trombose venosa cerebral: Estudo de sete casos.** Rev Med Minas Gerais 28. Supl 5, 2018,: S280526.

GAGO, C.N. **TVC em idade pediátrica: descrição de um caso clínico e revisão da literatura**. 2019. Tese de Doutorado.

GOLDMAN, L.; SCHEFER, A.I.C, Medicina. In: **Goldman-Cecil Medicina**. 2018. 25ª edição.

GONÇALO, R.S. et al. **Trombose Venosa Cerebral – análise retrospectiva de 49 casos,** Acta Med Port. 2011; 24(1):021-028

GONCALVES, F.G. et al . **Sinais em neurorradiologia: parte 1**. Radiol Bras, São Paulo , v. 44, n. 2, p. 123-128, Apr. 2011 . Available from <http://www.scielo.br/scielo.php?script=sci_arttext&pid=S0100-39842011000200013&lng=en&nrm=iso>. access on 06 Oct. 2020. https://doi.org/10.1590/S0100-39842011000200013.

Headache Classification Committee of the International Headache Society (IHS). **The international classification of headache disorders,** 3rd edition. Cephalalgia 2018, 38(1): 1-211

KIRCHHOFF, D.F.B., et al. **Espectros clínicos da trombose venosa cerebral.** Revista de Neurociência. 21(2):258-263. 2013.

LEACH, J.L. et al. **Imaging of cerebral venous thrombosis: current techniques, spectrum of findings, and diagnostic pitfalls**. Radiographics: a review publication of the Radiological Society of North America, Inc vol. 26 Suppl 1 (2006): S19-41; discussion S42-3. doi:10.1148/rg.26si055174

MOURA, J. E.; MONTEIRO, A. R.; ANDRADE, S.; PEIXOTO, C.; QUADROS, J.; RIBEIRO, C. **Trombose séptica do seio cavernoso: caso clínico de sinusite esfenoidal complicada.** Revista Portuguesa de Otorrinolaringologia e Cirurgia de Cabeça e Pescoço, v. 48, n. 2, p. 101-104, 11, 2010

UTIDA, H. et al. **Trombose séptica de seios cavernosos, transverso e sigmóide e de veia jugular, associada a meningite, secundária a furúnculo nasal-Relato de caso**. Arquivo brasileiro de oftalmologia. 65:359-62. 2002.

ZEDES, G.D. et al. **TROMBOSE VENOSA CEREBRAL-CAUSAS, SINTOMAS E TRATAMENTOS.** Revista Liberum accessum, v. 4, n. 1, p. 38-45, 2020.

SOBRE O ORGANIZADOR

BENEDITO RODRIGUES DA SILVA NETO - Possui graduação em Ciências Biológicas pela Universidade do Estado de Mato Grosso (2005), com especialização na modalidade médica em Análises Clínicas e Microbiologia (Universidade Candido Mendes - RJ). Em 2006 se especializou em Educação no Instituto Araguaia de Pós graduação Pesquisa e Extensão. Obteve seu Mestrado em Biologia Celular e Molecular pelo Instituto de Ciências Biológicas (2009) e o Doutorado em Medicina Tropical e Saúde Pública pelo Instituto de Patologia Tropical e Saúde Pública (2013) da Universidade Federal de Goiás. Pós-Doutorado em Genética Molecular com concentração em Proteômica e Bioinformática (2014). O segundo Pós doutoramento foi realizado pelo Programa de Pós-Graduação Stricto Sensu em Ciências Aplicadas a Produtos para a Saúde da Universidade Estadual de Goiás (2015), trabalhando com o projeto Análise Global da Genômica Funcional do Fungo *Trichoderma Harzianum* e período de aperfeiçoamento no Institute of Transfusion Medicine at the Hospital Universitatsklinikum Essen, Germany. Seu terceiro Pós-Doutorado foi concluído em 2018 na linha de bioinformática aplicada à descoberta de novos agentes antifúngicos para fungos patogênicos de interesse médico. Palestrante internacional com experiência nas áreas de Genética e Biologia Molecular aplicada à Microbiologia, atuando principalmente com os seguintes temas: Micologia Médica, Biotecnologia, Bioinformática Estrutural e Funcional, Proteômica, Bioquímica, interação Patógeno-Hospedeiro. Sócio fundador da Sociedade Brasileira de Ciências aplicadas à Saúde (SBCSaúde) onde exerce o cargo de Diretor Executivo, e idealizador do projeto “Congresso Nacional Multidisciplinar da Saúde” (CoNMSaúde) realizado anualmente, desde 2016, no centro-oeste do país. Atua como Pesquisador consultor da Fundação de Amparo e Pesquisa do Estado de Goiás - FAPEG. Atuou como Professor Doutor de Tutoria e Habilidades Profissionais da Faculdade de Medicina Alfredo Nasser (FAMED-UNIFAN); Microbiologia, Biotecnologia, Fisiologia Humana, Biologia Celular, Biologia Molecular, Micologia e Bacteriologia nos cursos de Biomedicina, Fisioterapia e Enfermagem na Sociedade Goiana de Educação e Cultura (Faculdade Padrão). Professor substituto de Microbiologia/Micologia junto ao Departamento de Microbiologia, Parasitologia, Imunologia e Patologia do Instituto de Patologia Tropical e Saúde Pública (IPTSP) da Universidade Federal de Goiás. Coordenador do curso de Especialização em Medicina Genômica e Coordenador do curso de Biotecnologia e Inovações em Saúde no Instituto Nacional de Cursos. Atualmente o autor tem se dedicado à medicina tropical desenvolvendo estudos na área da micologia médica com publicações relevantes em periódicos nacionais e internacionais. Contato: dr.neto@ufg.br ou neto@doctor.com

ÍNDICE REMISSIVO

A

Acinético-rígida 62, 63, 66, 67, 69, 70

ADEM 96, 97, 98

Agitação psicomotora 54, 74, 75

Amnésia global transitória 20, 22

Avaliação neurológica 1, 2, 119

B

Biópsia muscular 34, 35, 36, 100, 105

C

Cefaléia primária 81, 88

Cérebro 2, 3, 4, 13, 14, 21, 25, 26, 45, 47

Coproporfiria hereditária 56, 57, 58, 59, 60

Corpo caloso 5, 14, 15, 16, 17, 45, 47, 48, 49, 50, 51

Creutzfeldt-Jakob 73, 74, 75, 78, 79

D

Demência 54, 64, 74, 75, 78, 157, 158

Demência de Alzheimer 54, 158

Diagnóstico 3, 11, 12, 14, 21, 22, 45, 46, 56, 57, 58, 59, 60, 62, 63, 64, 65, 66, 67, 68, 69, 70, 74, 78, 79, 85, 87, 89, 96, 98, 99, 104, 105, 108, 111, 112, 113, 114, 115, 117, 118, 119, 133, 141, 142, 143, 145, 147, 151, 152, 154, 159, 161, 162

Doença 10, 12, 34, 35, 36, 37, 38, 39, 42, 47, 54, 58, 62, 63, 64, 65, 66, 67, 69, 70, 71, 72, 73, 74, 75, 78, 79, 81, 83, 86, 97, 98, 99, 100, 101, 102, 103, 104, 105, 106, 107, 108, 109, 110, 114, 117, 126, 127, 137, 141, 142, 143, 144, 145, 149, 153, 154, 157, 159, 160

Doença de Kennedy 34

Doença pediátrica 37, 38

Dor abdominal 56, 57, 58, 59, 60

E

Enxaqueca 21, 80, 81, 82, 83, 85, 86, 87, 88, 89, 90

Epilepsia 24, 45, 46, 47, 50, 51, 52, 53, 80, 81, 82, 85, 86, 87, 88, 89, 90, 91, 92

Epilepsia do lobo temporal 45, 46, 50, 51

Estreptococo beta-hemolíticos do grupo A 38

F

Fraqueza 31, 34, 35, 36, 58, 103, 104, 107, 108, 142, 143

FTA-ABS 96, 97, 98

I

Imagens ponderadas em difusão 45, 50

Imunossupressores 24, 25, 26, 29, 30, 31, 32

Infecção 11, 12, 13, 17, 37, 38, 39, 41, 42, 89

J

Jovem 63, 78

L

Leucoencefalite 96, 97

M

Memória episódica 20, 22

Micofenolato 24, 25, 26, 27, 29, 30, 31

Miopatia 34, 99, 100

N

Neonatos 2, 10, 18

Neuropsiquiatria 38

Neuropsiquiátrica 37, 38, 39

Neurossífilis 96, 97, 98

P

PANDAS 38, 39, 40, 41, 42, 43

Parkinson 62, 63, 64, 65, 66, 67, 69, 70, 71, 72

Porfiria 56, 57, 59, 60

Proteína priônica 74

R

Recorrência 20, 21, 22, 58

S

Saúde 1, 22, 23, 38, 39, 41, 42, 45, 63, 70, 81, 92, 106, 117, 118, 119, 128, 129, 130, 132, 133, 134, 136, 137, 138, 139, 147, 158, 165

Síndromes neurotóxicas 25

Subtipos 63

T

Tacrolimus 24, 25, 26, 27, 29, 30, 31, 32, 33

U

Ultrassonografia transfontanelar 1, 2, 3, 5, 17

FRENTE DIAGNÓSTICA E TERAPÊUTICA NA NEUROLOGIA 3

www.atenaeditora.com.br
contato@atenaeditora.com.br
@atenaeditora
www.facebook.com/atenaeditora.com.br

Atena Editora
Ano 2021

FRENTE DIAGNÓSTICA E TERAPÊUTICA NA NEUROLOGIA 3

www.atenaeditora.com.br
contato@atenaeditora.com.br
@atenaeditora
www.facebook.com/atenaeditora.com.br

Atena Editora
Ano 2021